

**Pseudocisto Antral: Prevalência na cidade de Volta Redonda, Rio de Janeiro, Brasil.***Antral pseudocyst: prevalence in the city of Volta Redonda, Rio de Janeiro, Brazil.*

Sérgio Elias Vieira Cury<sup>1</sup>  
 Maria Dorotéa Pires Neves Cury<sup>2</sup>  
 Brunno dos Santos de Freitas Silva<sup>3</sup>  
 Omar Tinoco Franklin Molina<sup>4</sup>  
 Jimmy de Oliveira Araújo<sup>5</sup>  
 Luiz Roberto Manhães Jr<sup>6</sup>  
 Luciana Butini Oliveira<sup>7</sup>

ISSN  
 1809-9475

Artigo  
 Original

Original  
 Paper

Recebido em  
 09/2012

Aprovado em  
 04/2013

**Palavras-chave**

Radiografias  
 Panorâmicas  
 Seios maxilares  
 Pseudocisto antral  
 Cisto mucoso do  
 seio maxilar  
 Poluição do ar  
 Siderurgia  
 Volta Redonda

**Resumo**

O objetivo deste foi o de avaliar, através da análise de radiografias panorâmicas, a ocorrência do pseudocisto antral na cidade de Volta Redonda, Rio de Janeiro, associando condições geográficas e poluição do ar. Duas mil e quatrocentas radiografias panorâmicas pertencentes ao arquivo do RADIOCENTRO - Centro Odontológico de Documentação Ortodôntica, localizado na cidade de Volta Redonda, obtidas no período de janeiro a dezembro de 2008, foram analisadas em relação à presença de imagens radiográficas compatíveis com Pseudocisto Antral. Concluiu-se que a prevalência média encontrada (6,83%) está dentro dos índices relatados na literatura (variação de 1,4 e 9,6%), porém, quando estudadas as condições geográficas do município e poluição do ar, verificou-se que a incidência nos bairros localizados na margem esquerda em relação ao Rio Paraíba do Sul (8,67% e 17,5%) esteve acima da média relatada na literatura, indicando a participação da poluição do ar na gênese do pseudocisto antral.

**Abstract**

*Our objective was to evaluate through analysis of panoramic radiographs, the occurrence of antral pseudocyst in the city of Volta Redonda, involving geographic and air pollution. Two thousand and four hundred panoramic radiographs from the files of RADIOCENTRO - Dental Orthodontic Documentation Center in Volta Redonda, Rio de Janeiro, and obtained from January to December 2008, were analyzed for the presence of radiographic images compatible with Antral pseudocyst. We concluded that the average incidence found in the city of Volta Redonda (6,83%) is within the rates reported in the literature (ranging from 1,4 to 9,6%), but when studied the geographical conditions of the city and pollution, it was verified that the incidence in the districts located on the left of the Paraíba do Sul river (8,67% and 17,5%), was above the average reported in the literature, indicating the involvement of air pollution in the genesis of antral pseudocyst.*

**Keywords**

Panoramic  
 radiography  
 maxillary sinus  
 antral pseudocyst  
 mucous cyst of the  
 maxillary sinus  
 Air pollution  
 Steel  
 Volta Redonda

1 DDS, PhD - Disciplina Patologia Bucal – Curso de Odontologia - UniFOA - Centro Universitário de Volta Redonda

2 MDS - Disciplina Odontologia Social – Curso de Odontologia - UniFOA - Centro Universitário de Volta Redonda

3 DDS, PhD - Disciplina Patologia Bucal – Faculdade de Odontologia da Universidade de São Paulo

4 DDS, PhD - Disciplina de Disfunção Têmporo-mandibular – Faculdade de odontologia - UNIRG-TO

5 MDS - Disciplina de Disfunção Têmporo-mandibular – Faculdade de Odontologia – SLMandic

6 DDS, PhD – Disciplina de Radiologia e Imaginologia - Faculdade de Odontologia – SLMandic,

7 DDS, PhD – Disciplina de Radiologia e Imaginologia - Faculdade de Odontologia – SLMandic,

## 1. Introdução

Com o surgimento das áreas urbanas, ocorreu um agravamento na qualidade do ar, causando problemas na saúde populacional. Dessa forma, houve uma maior preocupação com esse tipo de problema, que não é simples de ser tratado, por englobar diversos fatores: desde a dispersão dos poluentes e composição química dos mesmos até seu efeito na saúde da população (YARA *et al.*, 2006).

Dentre as alterações patológicas que acometem os seios maxilares, a entidade considerada a mais comum é o pseudocisto antral, frequentemente diagnosticada em radiografias panorâmicas como exames de rotina nos consultórios odontológicos. A patogenia do pseudocisto antral é incerta (WHITE, PHAROAH, 2000), porém, sua etiologia tem possível relação com quadros alérgicos diversos, e períodos de elevação da umidade relativa do ar (GONÇALVES; SILVEIRA, 1993; MARQUES *et al.*, 2006).

Volta Redonda é uma cidade localizada na macro região do Vale do Paraíba, ao sul do Rio de Janeiro, onde situa-se a Companhia Siderúrgica Nacional (CSN), maior usina siderúrgica da América Latina. Por tratar-se de uma cidade onde localiza-se uma grande usina, capaz de lançar no ar local diversos tipos de poluentes atmosféricos, apresentou-se a dúvida se a poluição produzida por uma usina siderúrgica participaria na gênese do pseudocisto antral. Sendo a poluição atmosférica reconhecidamente um fator de risco para a saúde (PEITTER; TOBAR, 1998), surgiu-nos a hipótese de que sim.

A não existência de trabalhos que associassem a poluição do ar e a gênese do pseudocisto nos motivou para a realização deste estudo, que tem por objetivo avaliar, através da análise de radiografias panorâmicas, a ocorrência do pseudocisto antral na cidade de Volta Redonda, associando condições geográficas e poluição do ar.

## 2. Revisão da Literatura

### 2.1. O município de Volta Redonda

Volta Redonda é um município brasileiro situado na macrorregião do Vale do Paraíba dentro da mesorregião Sul Fluminense, no estado

do Rio de Janeiro. Também é conhecida como a “Cidade do Aço”, localiza-se a 22°31’23” de latitude sul e 44°06’15” de longitude oeste, a uma altitude de 390 metros. Situada entre as serras do Mar e da Mantiqueira, é cortada pelo Rio Paraíba do Sul, que corre de Oeste para Leste, sendo a principal fonte de abastecimento do município e também responsável pelo seu nome, devido a um acidente geográfico no seu curso (DIAS, 2005; WIKIPEDIA, 2009; EPD - PMVR, 2008).

O clima é mesotérmico, com verões quentes e chuvosos e invernos secos. A umidade relativa do ar é alta (77%), mesmo nos meses de frio, quando varia entre 71% e 72%. A temperatura média compensada é de 20°C, a média mínima anual de 16,5°C e média máxima anual de 27,8°C. A precipitação média anual é de 1.377,9 mm, sendo janeiro e fevereiro os meses com maior incidência de chuvas. É comum, no inverno, o fenômeno da inversão térmica, causado pela camada de poluição que permanece sobre a cidade, formando uma barreira à penetração dos raios solares, diminuindo a insolação e impedindo a liberação do calor e das novas cargas de poluentes lançados a cada dia. Os ventos dominantes atingem a região, predominantemente em sentido noroeste, porém, a localização do município, em fundo de vale, faz com que na maior parte do tempo haja calmaria. Isso dificulta a dispersão dos gases e partículas, lançadas principalmente pela usina siderúrgica, e provoca alterações no microclima (WIKIPEDIA, 2009; IPPU-PMVR, 2009).

### 2.2. Poluição do ar

O ar é um recurso natural, sem fronteiras definidas, e que, juntamente com a água e o solo, é responsável pela sustentabilidade da vida em nosso planeta. Por isso, ao se classificar a atmosfera como uma parte do ambiente com a qual o organismo humano está permanentemente em contato, entende-se que muitas das reações ocorridas nesse mesmo organismo podem ser explicadas como um tipo de resposta às mudanças observadas nos estados físico, químico e biológico da atmosfera (JENDRITZKY, 2008).

A poluição atmosférica pode ser definida, de maneira simplificada, como a presença

no ar de matérias ou formas de energias que impliquem em risco, dano ou moléstia grave para as pessoas e bens de qualquer natureza (BALLESTER; TENÍAS; PÉREZ-HOYOS, 1999; HASEGAWA, 2001).

O problema da poluição atmosférica vem sendo trabalhado, no campo da saúde pública, com diversos enfoques, em numerosos estudos sobre os efeitos da poluição do ar na saúde. Nos subcampos da saúde ambiental e especificamente da toxicologia, estudos apontam que os efeitos da poluição do ar se manifestam em geral sob forma de doenças crônicas, prejudicando a qualidade de vida das populações afetadas (HOFMEISTER, 1991; HOFMEISTER *et al.*, 1992; DUCHIADE, 1992).

A relação entre danos à saúde e poluição atmosférica foi estabelecida a partir de episódios agudos de contaminação do ar, entre eles se destacando o excesso de mortes ocorridas em Londres nos anos de 1948 e 1952, onde foram descritos incrementos de aproximadamente 300 e 4.000 mortes, respectivamente (FREITAS *et al.*, 2002). No Brasil, o primeiro episódio agudo de contaminação do ar ocorreu na cidade de São Paulo em 1972, e foi provocado por emissões de veículos e indústrias, em fenômeno de inversão térmica, com ausência de ventos e de chuvas. A cidade ficou coberta por uma densa névoa (VIGIAR, 2006).

A dispersão dos poluentes atmosféricos em uma determinada região depende das condições meteorológicas e topográficas do local, influenciando na quantidade de poluentes a qual a população desta região estará sujeita, além da diferença na quantidade de fontes poluidoras e dos tipos de poluentes mais abundantes em cada região (YARA *et al.*, 2006).

A poluição do ar causa uma resposta inflamatória no aparelho respiratório, induzida pela ação de substâncias oxidantes, as quais acarretam aumento da produção da acidez, da viscosidade e da consistência do muco produzido pelas vias aéreas, levando, conseqüentemente, à diminuição da resposta e/ou eficácia do sistema mucociliar (GONÇALVES *et al.*, 2005; CANÇADO, 2006).

As modificações ou alterações do epitélio respiratório têm repercussões diretas sobre o mecanismo funcional respiratório. Estudos têm demonstrado que a poluição induz um dano epitelial e alterações no mecanismo

ciliar, permitindo uma maior penetração e acesso de partículas e alérgenos às células do sistema imune. Dentre os efeitos da poluição sobre o trato respiratório incluem-se: diminuição da atividade ciliar; produção de dano epitelial e aumento da permeabilidade da mucosa brônquica; diminuição da produção dos antioxidantes gerados naturalmente; indução da secreção de citocinas proinflamatórias e a expressão de moléculas de adesão, que orquestram, por sua vez, as funções de células inflamatórias (CROCE *et al.*, 1998).

### 2.3. Siderurgia e a poluição do ar

A siderurgia, sendo uma indústria de base, é tida como uma grande causadora de impactos ambientais, especialmente no que se refere à poluição do ar, devido à natureza dos seus processos de produção do aço. Na indústria siderúrgica integrada a coque, dentre os poluentes gerados, destaca-se o material particulado, proveniente principalmente das operações de estocagem, manuseio e transporte de matérias-primas, bem como da queima de combustíveis utilizados nas várias etapas do processo produtivo (MELO; MITKIEWICZ, 2002).

Segundo Cançado *et al.* (2006), o material particulado é uma mistura de partículas líquidas e sólidas em suspensão no ar. Sua composição e tamanho dependem das fontes de emissão. As partículas podem ser divididas em dois grupos: partículas grandes (coarse mode), com diâmetro entre 2,5 e 30  $\mu\text{m}$ , emitidas através de combustões descontroladas, dispersão mecânica do solo ou outros materiais da crosta terrestre (polens, esporos e materiais biológicos também se encontram nesta faixa de tamanho); e partículas pequenas (fine mode), com diâmetro menor que 2,5  $\mu\text{m}$ , emitidas pela combustão de fontes móveis e estacionárias, como automóveis, incineradores e termoelétricas, que, por serem de menor tamanho e mais ácidas, podem atingir as porções mais inferiores do trato respiratório.

A Companhia Siderúrgica Nacional (CSN) é a maior indústria siderúrgica do Brasil e da América Latina e uma das maiores do mundo (WIKIPEDIA, 2009). Desde a sua fundação, a cidade de Volta Redonda vem enfrentando inúmeros problemas ambientais, onde destaca-se a poluição do ar por gases e

partículas emitidas no processo de produção do aço (PEITER; TOBAR, 1998).

Gioda et al. (2004) realizaram um importante estudo para avaliar a qualidade do ar em Volta Redonda, distribuindo filtros de ar em cinco estações localizadas em lugares estratégicos no perímetro do município, realizando duas avaliações em períodos diferentes. Segundo os autores, o total de partículas suspensas (TSP) em Volta Redonda, apresentou níveis médios que não excederam os padrões propostos pelo CONAMA ( $240 \text{ mg/m}^3$ ) e que os níveis de Partículas inaladas ( $\text{PM}_{10}$ ) ficaram abaixo do limite diário estabelecido pelo mesmo órgão ( $150 \text{ mg/m}^3$ ), sendo as concentrações encontradas desses poluentes, semelhantes às de outras cidades. Destaca-se no estudo, porém, a informação de que a grande maioria dos metais monitorados estava em altas concentrações nas estações localizadas no bairro Belmonte e na FEEMA, sendo as mais altas as de ferro (Fe), cobre (Cu), zinco (Zn) e manganês (Mn), metais esses que estão entre os mais utilizados pelas indústrias locais, em especial na CSN, e que estão correlacionados com doença pulmonar.

O estudo realizado por Gioda *et al.* (2004) avaliou também a concentração de outros poluentes atmosféricos na cidade. Benzeno, Tolueno e Xileno (B, T e X), principalmente B e T, apresentaram altas concentrações na primeira avaliação, sendo reduzidas na segunda, mas os valores de B foram ainda elevados. Tolueno e xileno não ultrapassaram o limite sugerido pela WHO. O benzeno é tóxico em qualquer concentração, portanto, pode ser considerado o maior poluente no ar em Volta Redonda. Os mais altos níveis de B, T e X foram obtidos nas estações Belmonte e FEEMA, em especial quando os ventos sopravam mais fortes em direção a essas estações, principalmente quando o coque era realizado pela CSN, apontando-a como sua principal fonte de emissão. Concentrações elevadas de benzeno podem ter influenciando diretamente a saúde da população em Volta Redonda, fato confirmado pelo elevado índice de benzenismo (688 casos registrados entre 1984 e 1999). Concentrações de Dióxido de enxofre ( $\text{SO}_2$ ) foram abaixo da média de acordo com CONAMA ( $365 \text{ mg/m}^3$ ), mas excedeu os limites estabelecidos pela WHO na primeira

amostra. Na segunda, os níveis foram reduzidos, porém ainda são altos para vegetação. Segundo os autores, O manuseio de minérios de ferro e da queima de carvão vegetal na CSN, associados à direção dos ventos na região, possivelmente são responsáveis pela nuvem de poluição que atingiram as estações Belmonte e Retiro.

#### 2.4. Radiografia panorâmica

A radiografia panorâmica constitui um método radiográfico prático e atual, que fornece uma visão global do complexo maxilomandibular, de toda região dento-alveolar e estruturas adjacentes. É um procedimento que se realiza em um único filme radiográfico, em curto espaço de tempo e com menor exposição biológica à radiação para o paciente, sendo de muito valor para uma interpretação precoce ou exame de triagem (TIEPO *et al.*, 2002).

Como técnica radiográfica, as panorâmicas apresentam a vantagem de visualização de todo o complexo maxilomandibular, articulação temporomandibular e devido a sua abrangência, possibilita avaliar as estruturas circunvizinhas, como os seios maxilares ou antrum, cavidades aéreas revestidas de mucosa respiratória, em forma de pirâmide invertida (COSTA *et al.*, 2007).

Segundo Ohba *et al.* (1991), a radiografia panorâmica permite a visualização do assoalho do seio maxilar devido ao tangenciamento do feixe de Raios X à parede posterior. Os autores explicaram que isso permite identificar com clareza a presença do cisto mucoso, principalmente, em sua parede inferior.

Poyton e Pharoah (1992) referiram-se ao cisto mucoso como cisto de retenção da mucosa do seio, e que são observados em maior parte dos casos e em tomadas intrabucais e radiografias panorâmicas.

Em relação aos seios da face, uma análise, realizada através da radiografia panorâmica, possibilita a visualização das seguintes regiões antrais: inferior, posterior e médio superior (VAN DIS; MILLES, 1994).

Segundo Costa *et al.* (2007), as doenças inflamatórias não odontogênicas e as lesões antrais idiopáticas, quando localizadas no assoalho do seio maxilar, são bem definidas nas radiografias panorâmicas.

## 2.5. Seios maxilares

Sicher e Du Brull (1977) descreveram os seios paranasais como cavidades pneumáticas localizadas na parte craniana e facial, que são revestidas por membrana mucosa, comunicando-se direta ou indiretamente com o aparelho respiratório. O seio maxilar é a cavidade mais ampla dentre os seios paranasais, ocupando todo o corpo da maxila.

Figun e Garrino (1986) descreveram o seio maxilar como uma ampla cavidade escavada no corpo da maxila, conseqüentemente, tem comunicação com a cavidade nasal em nível de meato médio, através do óstio sinusal. A parede superior corresponde ao assoalho de órbita, a parede anterior é delgada e utilizada para abordagens cirúrgicas, a parede posterior se relaciona com a tuberosidade do maxilar e o assoalho do seio tem relação com as raízes dos pré-molares e molares superiores.

Os seios paranasais são cavidades pneumáticas localizados na parte craniana e facial, sendo os mesmos revestidos por membrana mucosa, comunicando-se direta ou indiretamente com o aparelho respiratório. Dos seios paranasais, a cavidade mais ampla é o seio maxilar, ocupando todo o corpo da maxila (GONÇALVES; SILVEIRA, 1993)

Madeira (2003) descreveu que o seio maxilar é o maior de todos os seios paranasais, o primeiro a se desenvolver, ficando entre as paredes anterior (voltada para a face), posterior (para a fossa infratemporal), medial (para a cavidade nasal), superior ou teto (para a órbita) e inferior ou soalho (para o processo alveolar).

Mais precisamente, o seio maxilar tem a forma piramidal, com sua base na parede nasosinusal e o ápice na raiz do zigoma. A parede superior situa-se sob a órbita e é constituída pela lâmina orbital da maxila. Seu assoalho é formado pelo processo alveolar da maxila. A parede posterior consiste de uma lâmina fina de osso, separando a cavidade da fossa infratemporal. Medialmente, a parede nasal separa o seio da cavidade nasal. A parede ântero-lateral ou fossa canina representa a parte facial da maxila. A cavidade nasal contém a saída do seio, o óstium, que se situa logo abaixo do teto do antrum (TIEPO, 2004; COSTA 2007).

## 2.6. Pseudo Cisto Antral

Segundo Dood e Jing (1978), a vasta maioria dos cistos mucosos ou cistos de retenção são pequenos, não preenchem completamente a cavidade sinusal, não causam deformidade nas paredes do seio maxilar, rompem-se espontaneamente e raramente apresentam sintomatologia. Radiograficamente são homogêneos, cupulares, bem definidos, frequentemente situados no assoalho do seio maxilar, geralmente associados à mucosa do seio, e não mudam de posição.

Segundo Milles *et al.* (1991), o acúmulo de fluidos abaixo da mucosa do seio maxilar pode causar uma lesão elevada e em forma de cúpula. Lesões com essas características são chamadas de pseudocisto antral (cisto mucoso, cisto seroso ou cisto não secretor). O cisto de retenção mucoso ou cisto de retenção antral é o resultado do bloqueio parcial acarretando, conseqüentemente, a dilatação do ducto de uma glândula, de causa infecciosa, odontogênica ou alérgica. A mucocèle é causada pelo bloqueio do óstio e por uma expansão destrutiva, limitada por epitélio, preenchido por uma secreção mucoide. O termo pseudocisto antral é apropriado para lesões que não tenham forro epitelial.

Freitas (1992) conferiu que o cisto de retenção do seio maxilar tem sido referido com os nomes de cisto mucoso e mucocèle do seio maxilar. Essas lesões são usualmente descobertas em exames radiográficos de rotina, principalmente, com o advento das radiografias pantomográficas. Esses cistos aparecem como radiopacidades esféricas, ovoides, em forma de cúpula, com limites uniformes, contrastando com a imagem francamente radiolúcida do conteúdo aéreo da cavidade sinusal, em radiografias das regiões de pré-molares e molares da maxila.

De acordo com Bohay e Gordon (1997), os cistos de retenção mucosos dos maxilares ocorrem em todas as idades, ambos os sexos podem variar de tamanho, raramente podem completar todo o seio maxilar e, nesse caso, é impossível distingui-lo de uma sinusite. Segundo os autores, no diagnóstico diferencial devem ser considerados os pólipos antrais, as mucocèles do seio e os cistos odontogênicos, sendo a biópsia raramente necessária para estabelecer o diagnóstico.

O cisto mucoso do seio maxilar é uma lesão de relevante importância, por ser a entidade patológica que mais atinge o seio maxilar. São achados comuns nas radiografias panorâmicas, periapicais e nas incidências para seios maxilares; são citados na literatura mundial por diversas terminologias, e muitos autores os consideram como uma lesão benigna situada nos seios maxilares (BULGARELLI *et al.*, 2002; MANHÃES JR. *et al.*, 2004; PONTES, 2006).

### 2.7. Características anátomopatológicas

Pontes em 2006 realizou um estudo histológico onde mostrou que a grande maioria dos cistos mucosos é composta por falsos cistos, a luz não é forrada por epitélio e não apresenta elementos glandulares associados a estes cistos. Após explorações cirúrgicas, clinicamente foram observadas massas redondas, dilatadas, translúcidas, azuladas ou amareladas, com paredes finas que se rompem com facilidade saindo um líquido aquoso, ou mucoide. O autor ainda relatou que os cistos mucosos devem ser diferenciados de outras lesões de tecidos moles do seio maxilar como pólipos, infecções dentárias sinusites, mucocelos de seio maxilar e principalmente tumores malignos.

Neville *et al.* (2009) diferenciaram os pseudocistos antrais, cistos de retenção e mucocelos como lesões distintas. O pseudocisto antral é o acúmulo de exudato inflamatório (soro não mucina) sob a mucosa do seio maxilar causando uma elevação séssil, circundada por tecido conjuntivo sendo o revestimento epitelial do seio superior ao fluido; as mucocelos são acúmulos de mucina completamente coberta por epitélio ocorrendo a partir de uma cirurgia no seio maxilar (cisto cirúrgico ciliado) ou a obstrução do óstio bloqueando a drenagem, aumentando em tamanho e a pressão intraluminal aumenta podendo distender e desgastar o osso. Os cistos de retenção aparecem a partir de um bloqueio parcial das glândulas seromucosas ou invaginação do epitélio respiratório. O pseudocisto do seio maxilar e o cisto de retenção não requerem tratamento, somente uma avaliação dos dentes adjacentes; as mucocelos devem ser removidas cirurgicamente.

### 2.8. Características radiográficas

Segundo Wood e Goaz (1983), radiograficamente são descritos como uma área radiopaca, homogênea, curva, de forma esférica, ovoide, ou em cúpula; contorno regular uniforme de base de inserção estreita ou larga, única ou bilateral, encontrados em todas as idades e, segundo o sexo, varia de estudo para estudo.

Coleman e Nelson (1993) relataram que radiograficamente caracteriza-se por um aumento radiopaco homogêneo, em forma de cúpula, bordas bem delineadas, curvas, de base localizada ao longo da parede inferior ou posterior dos seios maxilares; não se indica tratamento algum.

De acordo com Langlais *et al.* (1995), os cistos de retenção mucoso dos seios maxilares, em sua maioria, são assintomáticos, não destroem o osso, permanecem estáticos por anos ou podem romper e desaparecer completamente. Radiograficamente são radiopacos, cupulares ou semicirculares situados geralmente no assoalho do seio maxilar.

Em estudo realizado no ano de 2003, Whaites descreveu o cisto mucoso de retenção como achado acidental, opacidade bem definida, circular, em forma de cúpula, no interior do seio maxilar, desde diminuta até um preenchimento completo do seio; normalmente não há alteração do contorno sinusal, ocasionalmente é bilateral e a causa é desconhecida.

A imagem radiográfica do cisto mucoso é característica, sendo discretamente radiopaca, bem definida, com bordos arredondados, lisos, cupulares, nítidos, de base larga, únicos, homogêneos, geralmente situados no assoalho do seio maxilar, uni ou bilateral, sem deformar as corticais sinusais, aparecendo com boa nitidez nas radiografias panorâmicas (PONTES, 2006).

Marques *et al.* (2006) relataram que o pseudo cisto antral apresenta-se como área homogeneamente radiopaca, com limites bem definidos, em forma de cúpula ou esférica, de dimensão variável e sem cortical óssea circunscrevendo-a, sendo sua presença mais evidente devido ao comprometimento unilateral, na maioria dos casos.

As características radiográficas do cisto mucoso são fáceis de serem observadas, principalmente nas tomadas panorâmicas, e são de extrema importância para que os profissionais dentistas possam distingui-la de outras alterações que ocorrem nesta região anatômica. Em sua maioria, os cistos mucosos se situam no assoalho e por vezes na parede lateral do seio maxilar, e os pacientes acometidos por esta lesão não apresentam sintomatologia, sendo descobertos em exames radiográficos de rotina (PONTES, 2006; RAMESH; PABLA, 2008).

## 2.9. Incidência

Allard *et al.* (1981) chegaram à conclusão de que a patogênese do cisto mucoso é obscura e de que a incidência dessas lesões foi de 1,4 a 9,6%. Afirmaram ainda que o cisto mucoso é mais bem visualizado nas radiografias panorâmicas, sendo descrito como uma lesão ovoide, redonda ou em forma de cúpula.

Wood e Goaz (1983) constataram que os cistos mucosos, em sua maioria, são falsos cistos que ocorrem predominantemente no assoalho do seio maxilar, por vezes na parede lateral, podem regredir espontaneamente, são lesões comuns e ocorrem entre 2% e 9,6% na população geral.

Ruprecht *et al.* (1986) revisaram 1685 radiografias panorâmicas, dentre as quais 44 apresentaram um ou mais pseudocistos antrais, totalizando 2,6% da amostra estudada.

Gonçalves e Silveira (1993) realizaram um estudo onde foram analisados 3.180 laudos de radiografias panorâmicas, efetuadas no período compreendido entre agosto de 1988 a fevereiro de 1992, pertencentes a pacientes atendidos por um Serviço Privado de Documentação Odontológica da Cidade do Recife - PE. Verificaram 143 imagens compatíveis com cistos mucosos em 139 pacientes, perfazendo 4,4 % da amostra. Foi observado predileção pelo sexo masculino, não havendo diferença estatisticamente significativa em relação ao lado comprometido e faixa etária, bem como, não foi possível estabelecer a inter-relação de condições odontogênicas com o desenvolvimento dessa alteração. Ralutam ser possível que a elevação da umidade relativa do ar tenha contribuído para o aparecimento destes cistos. Concluíram citando que nenhu-

ma conduta terapêutica foi instituída, visto que todos os pacientes eram assintomáticos, recomendando-se acompanhamento radiográfico periódico.

Pontes em 2006 realizou um estudo no qual foram observadas 600 radiografias panorâmicas, sendo 270 pertencentes à pacientes do gênero masculino (45%) e 330 pacientes do sexo feminino (55%). Relatou que foram observados 30 pacientes acometidos com cistos mucosos, sendo 12 do sexo masculino e 18 do gênero feminino, isto é, 5% da amostra estudada. A faixa etária estudada foi diversificada, havendo pacientes com treze anos de idade até setenta anos na maior idade pesquisada. O cisto mucoso no seio maxilar do lado esquerdo foi observado em 21 pacientes (70%), no lado direito foram analisados 09 casos (30%), ao passo que bilateralmente nenhum paciente foi acometido por esta lesão.

Costa em 2007 realizou uma seleção aleatória de 252 radiografias panorâmicas realizadas para o tratamento odontológico de rotina, em um total de 1980 exames panorâmicos dos arquivos digitais do ano de 2003, do centro de diagnóstico por imagem, CEDRUL, na cidade de João Pessoa – PB, perfazendo um total de 12,73% da população em questão. A idade dos pacientes variou entre 4 e 80 anos, divididos por faixa etária, determinando as diferentes fases da vida humana: 0 a 11 anos (infância), 12 a 20 anos (adolescência), 21 a 39 anos (primeira fase da vida adulta) e acima de 60 anos (terceira idade). Os índices de prevalência para o lado direito foram de 2,38%, para o lado esquerdo foi de 1,98%. No gênero feminino, foi de 0,79%; para o gênero masculino foi de 3,57%. A prevalência dessa alteração ocorreu apenas nos indivíduos das faixas etárias correspondentes à infância (0 a 11 anos), à adolescência (12 a 20 anos) e à primeira fase adulta (21 a 39 anos).

Com o objetivo de analisar a prevalência de pseudocistos antrais, Rodrigues *et al.* (2009) analisaram 6293 radiografias panorâmicas no período de novembro de 2002 a maio de 2003 na cidade de Goiânia – GO, encontrando como resultado 201 casos (3,19%). Acrescentaram que não houve correlação significativa com a incidência da lesão e a umidade relativa do ar ou temperatura.

### 3. Material e Método

Duas mil e quatrocentas radiografias panorâmicas, obtidas no período de janeiro a dezembro de 2008, pertencentes ao arquivo do

RADIOCENTRO - Centro Odontológico de Documentação Ortodôntica localizado na cidade de Volta Redonda, Rio de Janeiro, foram analisadas em relação à presença de imagens radiográficas compatíveis com Pseudocisto Antral (figuras 1 a 3).

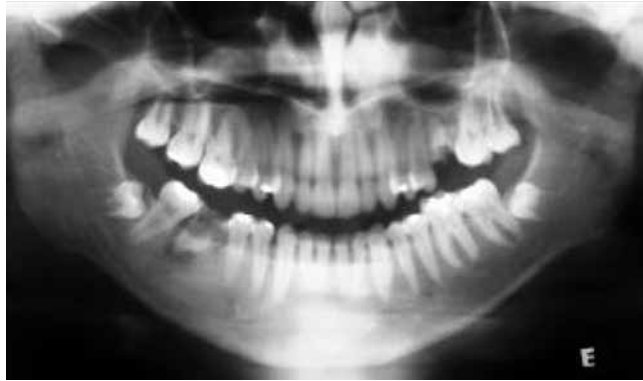

Figura 1 – Radiografia Panorâmica - imagem compatível com Pseudocisto antral lado direito.  
Imagem gentilmente cedida pela Dr<sup>a</sup> Maria Dorotéa Cury

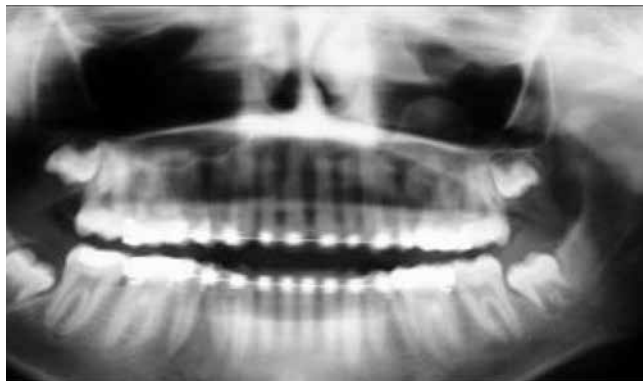

Figura 2 – Radiografia Panorâmica: imagem compatível com Pseudocisto antral lado esquerdo.  
Imagem gentilmente cedida pela Dr<sup>a</sup> Maria Dorotéa Cury

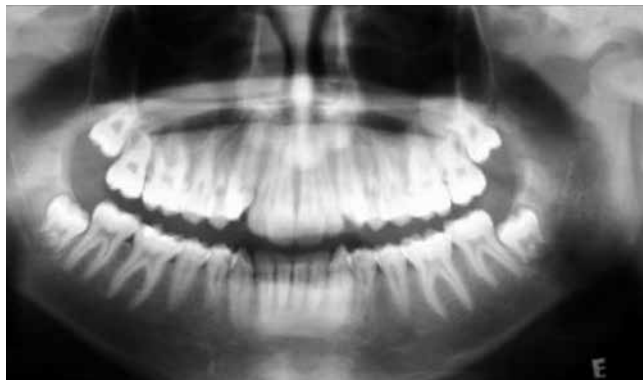

Figura 3 – Radiografia Panorâmica: imagem compatível com Pseudocisto antral ambos os lados  
Imagem gentilmente cedida pela Dr<sup>a</sup> Maria Dorotéa Cury



O aparelho utilizado para a realização dos exames foi um modelo Panoura Ultra (Yoshida – Japão). Os filmes e soluções processadoras foram da marca Kodak, e para o processamento foi utilizada a processadora para filmes odontológicos Revell (Revell – Brasil), no intuito de padronizar a qualidade das imagens radiográficas. As radiografias foram examinadas em negatoscópio com tela composta por diodos emissores de luz branca (LEDs) modelo Driller

(VK Driller – Brasil), e com o auxílio de uma lupa com cabo, 60 mm de diâmetro, aumento de 2x, modelo LP-60 (Western – Brasil). A Cidade de Volta Redonda foi dividida em bairros, de acordo com a localização geográfica dos mesmos, localizados na margem direita, e bairros de localizados na margem esquerda em relação ao Rio Paraíba do Sul, sendo demarcada a área onde se encontrava a maior concentração de poluição (figura 8).

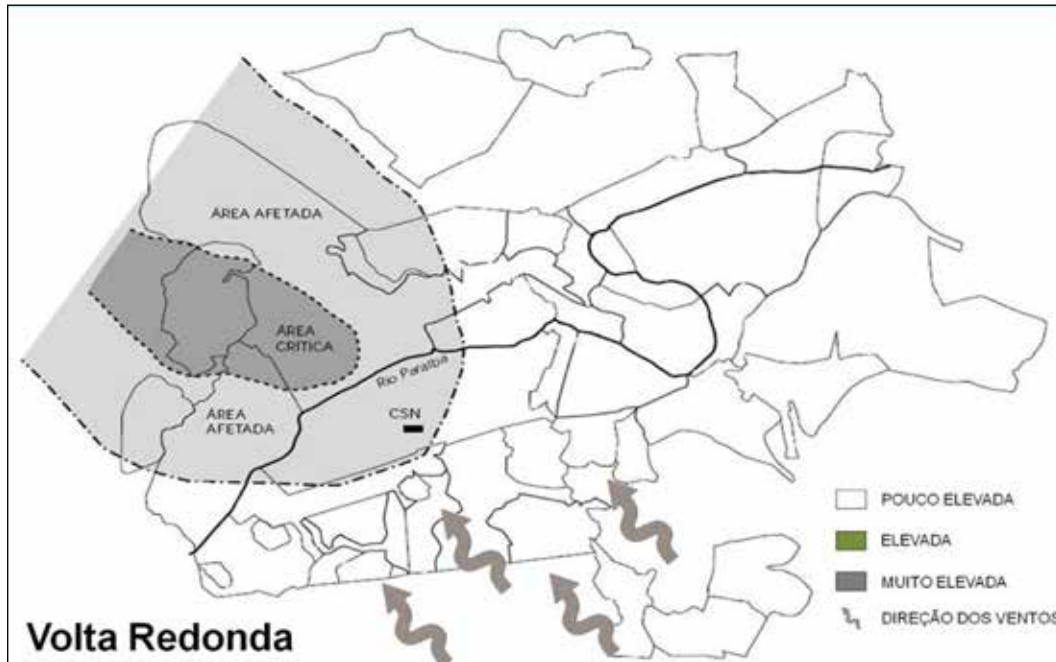


Figura 8 – Divisão geográfica da cidade de Volta Redonda  
(Adaptado de Peiter e Tobar, 1998).

Os dados de prontuário como idade, sexo, lado afetado e alteração patológica, no quadrante homólogo, também foram analisados, associados à localização geográfica da residência de cada indivíduo pesquisado.

Após serem registrados, os dados obtidos foram transportados para um banco de dados, com intuito único de facilitar o processo de análise e interpretação. Para a organização dos mesmos, foi utilizado o programa Microsoft Excel versão 2010. Toda a análise foi realizada através de cálculo numérico e percentual. Os dados foram apresentados em tabelas.

Para avaliação dos critérios éticos e atendimento às recomendações da Resolução 196/96 do Conselho Nacional de Saúde (BRASIL, 1997), um Protocolo foi enca-

minhado ao Comitê de Ética em Pesquisa do UniFOA - Centro Universitário de Volta Redonda (Processo nº 199/09, Protocolo nº 067740 de 26/10/2009).

Carta de solicitação para autorização da realização da pesquisa, juntamente com cópia do Protocolo do COEP-UniFOA, foi enviada à empresa RADIOCENTRO, obtendo autorização em 02/11/2009.

#### 4. Resultados

Do total de 2400 radiografias panorâmicas estudadas, 6,83% (n=164) apresentaram imagens com características de pseudocisto antral.

#### 4.1. Gênero

Dos 164 casos encontrados, houve predileção por indivíduos do gênero masculino, totalizando 57,9% dos casos (n=95), quando comparados ao gênero feminino com 42,1% (n=69), numa relação de 1,37X1 (tabela 1).

Tabela 1 - Gênero

<b>GÊNERO</b>	<b>n</b>	<b>%</b>
<b>MASCULINO</b>	95	57,9
<b>FEMININO</b>	69	42,1
<b>TOTAL</b>	<b>164</b>	<b>100</b>

#### 4.2. Idade

A idade variou de 8 a 60 anos, com média de 25 anos, apresentando uma maior concentração na faixa etária entre 10 e 40 anos (tabela 2).

Tabela 2 - Idade

<b>IDADE</b>	<b>n</b>	<b>%</b>
<b>1 a 10</b>	5	3,04
<b>10 a 20</b>	60	36,58
<b>20 a 30</b>	52	31,7
<b>30 a 40</b>	30	18,29
<b>40 a 50</b>	9	5,48
<b>50 a 60</b>	8	4,88
<b>TOTAL</b>	<b>164</b>	<b>100</b>

#### 4.3. Lado afetado

O lado mais afetado foi o direito com 54,88% (n=90) em relação ao esquerdo com 34,14% (n=56). A imagem compatível com o pseudocisto localizada em ambos os lados foi encontrada em 10,98% dos casos (n=18) (tabela 3).

Tabela 3 – Lado afetado

<b>LADO</b>	<b>n</b>	<b>%</b>
<b>DIREITO</b>	90	54,88
<b>ESQUERDO</b>	56	34,14
<b>AMBOS</b>	18	10,98

#### 4.4. Alteração patológica no quadrante homólogo

Mais da metade dos casos (51,83%) não apresentou alteração associada no quadrante afetado (n=85). Dentre as alterações patológicas observadas, a ausência dentária foi a mais encontrada (n=43), totalizando 26,22% dos casos (tabela 4).

Tabela 4 - Alteração patológica no quadrante homólogo

ALTERAÇÃO ASSOCIADA	n	%
LESÃO APICAL	4	2,44
LESÃO PERIODONTAL	12	7,31
DENTE INCLUSO	20	12,19
DENTE AUSENTE	43	26,22
S/ ALTERAÇÃO	85	51,83
<b>TOTAL</b>	<b>164</b>	<b>100</b>

#### 4.5. Relação casos x radiografias estudadas x poluição

A maioria das radiografias estudadas pertenceram a área de poluição pouco elevada (n=1764) correspondendo a 73,5% da amostra. Nessa região, foram encontrados 70 casos de pseudocisto antral, correspondendo à 3,96%, sendo a estimativa da proporção média encontrada  $p = 0.039$ , e desvio padrão  $s = 0.197$ . Na área de concentração de poluentes elevada, foram encontrados 17 casos, correspondendo à 8,67% das 196 radiografias pertencentes a

indivíduos residentes nessa região, sendo a estimativa da proporção média encontrada  $p = 0.086$ , e desvio padrão  $s = 0.086$ . A área de maior concentração de poluentes apresentou alto índice de incidência (17,5%) quando analisada a relação entre o número de radiografias estudadas (n=440) e os casos encontrados (n=77), sendo a estimativa da proporção média encontrada  $p = 0.175$ , e desvio padrão  $s = 0.418$ . (tabela 5).

Tabela 5 - Relação casos x radiografias estudadas x distribuição geográfica da poluição

POLUIÇÃO/REGIÃO	nº radiografias	nº casos	%
POUCO ELEVADA	1764 (73,5%)	70	3,96
ELEVADA	196 (8,16%)	17	8,67
MUITO ELEVADA	440 (18,34%)	77	17,50
<b>TOTAL</b>	<b>2400 (100%)</b>	<b>164</b>	<b>6,83</b>

## 5. Discussão

A dispersão dos poluentes e seu impacto na saúde ainda parecem-nos um assunto complexo, pois uma quantidade de poluente as quais as pessoas estão expostas é diferente para cada uma delas, dependendo de sua faixa etária, do seu estado imunológico e herança familiar, tornando-as mais ou menos sensíveis à poluição do ar. A quantidade de poluição a qual as pessoas estão sujeitas varia significativamente conforme o local onde elas trabalham e moram, e a frequência com que mudam de residência ou cidade, fatores esses que influenciam na quantidade e qualidade do ar a qual cada um está sujeito (YARA *et al.*, 2006).

A maioria dos trabalhos sobre os efeitos dos poluentes atmosféricos na saúde tem sido realizada nos países mais desenvolvidos, localizados, principalmente, no hemisfério norte. De um modo geral, países situados nessas regiões apresentam características meteorológicas, composição dos poluentes e perfis socioeconômicos bastante distintos das demais regiões do planeta, criando dúvidas quando seus resultados são aplicados em outros locais, como no Brasil (comentário pessoal).

Diversos fatores podem estar associados aos distúrbios respiratórios, destacando-se, dentre esses, a qualidade do ar. Sabe-se que a poluição atmosférica pode trazer danos manifestados de diferentes formas. A exposição total diária de um indivíduo aos poluentes atmosféricos é a soma dos contatos com os poluentes ao longo de diversas fontes durante todo o dia. Sendo Volta Redonda considerada uma cidade com áreas de concentração de poluentes, onde a qualidade do ar está diretamente relacionada à indústria siderúrgica, é compreensível a ocorrência de doenças associadas ao trato respiratório, dentre elas, alterações localizadas nos seios da face, responsáveis pelo aquecimento e filtragem do ar, promovendo importante barreira imunológica para as vias respiratórias (Comentário pessoal).

A radiografia panorâmica é uma radiografia que permite ao examinador observar grande parte das estruturas que compõem o complexo maxilomandibular, com o conforto de uma única exposição radiográfica. É utilizada em diversas áreas da prática odontológica, pois, além de possibilitar uma cobertura de todos os dentes das arcadas e avaliação do posiciona-

mento dos terceiros molares, apresenta visão panorâmica de lesões patológicas e alterações ósseas de desenvolvimento, abrangendo ainda as articulações têmporomandibulares e fossas nasais. É utilizada para diagnóstico de fraturas ósseas, e, frequentemente, para verificação do desenvolvimento e crescimento dentário e ósseo em ortodontia e odontopediatria (OHBA *et al.*, 1991; VAN DIS; MILLES, 1994; TIEPO *et al.*, 2002; COSTA *et al.*, 2007).

Com o advento das radiografias panorâmicas, o número de casos descobertos de pseudocistos antrais aumentou consideravelmente, em razão dessa tomada ser amplamente utilizada para outros fins, sendo o pseudocisto diagnosticado como achado radiográfico, pelo fato do paciente mostrar-se assintomático, não despertando ao profissional atenção para essa área. Em relação ao nosso estudo, as imagens radiográficas compatíveis com pseudocisto antral encontradas foram semelhantes a todas as imagens descritas na literatura para a lesão, onde foram observadas estruturas cupulares, homogêneas, bem definidas, moderadamente radiopacas em nítido contraste com a radiolucidez do seio maxilar, e situadas em seu assoalho, uni ou bilaterais (WOOD; GOAZ, 1983; COLEMAN; NELSON, 1993; LANGLAIS *et al.*, 1995; WHAITES, 2003; PONTES, 2006; MARQUES *et al.*, 2006; RAMESH; PABLA, 2008).

A radiografia panorâmica, mesmo não sendo a técnica de eleição para o diagnóstico de alterações nos seios maxilares, nos pareceu satisfatória para a execução do nosso trabalho. Sendo o pseudocisto antral um achado radiográfico, a técnica panorâmica deve ser valorizada, devido sua grande utilização em tratamentos de rotina.

Neste estudo, não foi observada discrepância na ocorrência do pseudocisto antral em relação ao gênero, com pequena predileção pelo masculino, o que está de acordo com os estudos de Gonçalves e Silveira (1993) realizado na cidade de Recife, e Costa (2007), realizado na cidade de João Pessoa, diferente, porém, do estudo realizado por Pontes, em 2006, no qual o autor encontrou maior incidência em pacientes do gênero feminino. Quanto à idade, notou-se maior prevalência entre os adolescentes e adultos jovens, diminuindo após os 40 anos, resultado semelhante encontrado no estudo Costa (2007). Esses dados não refletem

nenhuma especificidade regional, o que corrobora as afirmações de Wood e Goaz (1983), no qual os autores relataram que a lesão pode ser encontrada em todas as idades e, segundo o sexo, pode variar de estudo para estudo.

A ocorrência do pseudocisto antral em nosso estudo foi maior no lado direito, semelhante ao encontrado por Costa em 2007, porém, resultado diferente foi relatado no estudo de Pontes em 2006, onde o autor relata uma incidência bem maior no lado esquerdo. No estudo de Gonçalves e Silveira (1993), os autores relataram que não encontraram diferença estatisticamente significativa em relação ao lado comprometido. No estudo de Pontes (2006), o autor cita o fato de não haver encontrado ocorrência bilateral, o que difere do nosso estudo, onde aproximadamente 11% dos casos foram bilaterais. Não foi encontrado qualquer evidência em relação ao porque da predileção de um lado ou outro em nossos estudos, não existindo qualquer relato na literatura para explicar o fato.

Mais da metade das lesões observadas em nosso estudo, não apresentavam alterações patológicas no quadrante homólogo, não podendo atribuir a qualquer uma delas a causa do pseudocisto. Relato semelhante foi feito por Gonçalves e Silveira (1993), em que os autores mencionam que não foi possível estabelecer a inter-relação de condições odontogênicas com o desenvolvimento do pseudocisto antral.

As estações de monitoramento do ar de Volta Redonda, descritas nos relatos de Goida *et al.* (2004), incluem como as que apresentaram maior captação de poluentes, as estações do Belmonte, do Retiro e da FEEMA, estações situadas na margem esquerda do rio Paraíba do Sul, e que coincidem com a região de maior concentração de poluentes, descrita no estudo de Peiter e Tobar (1996). Esses relatos vão ao encontro ao nosso estudo, que encontrou maior incidência do pseudocisto antral nessa mesma área, indicando a associação da poluição do ar com a ocorrência de casos de pseudocisto antral na cidade.

No trabalho realizado por Rodrigues *et al.* (2009), os autores relataram que não encontraram correlação significativa entre a incidência do pseudocisto antral e a umidade do ar ou temperatura, cabe porém ressaltar, que o fenômeno de inversão térmica que ocorre nos períodos de inverno, pode ter contribuído com

a prevalência do pseudocisto antral na cidade, principalmente, impedindo a liberação do calor e das novas cargas de poluentes lançados no ar a cada dia (IPPU, 2009).

Dentre os poluentes atmosféricos relatados no estudo de Gouda *et al.* (2004), aparecem os metais ferro, cobre, zinco e manganês, que apresentavam-se em altas concentrações nas estações localizadas na zona considerada mais poluída de Volta Redonda. O benzeno também foi citado pelos autores como o principal componente da poluição atmosférica na cidade. Estando essa região, segundo nossos resultados, como de alta incidência do pseudocisto antral, surge então uma nova especulação de que os poluentes citados pelos referidos autores, possam estar associados à gênese da patologia, o que não foi possível avaliar, em função de o nosso estudo estar fundamentado apenas em imagens radiográficas. Levando-se em conta essa nova especulação, maiores estudos deverão ser realizados no intuito de avaliar os componentes da poluição local e seus efeitos na mucosa dos seios maxilares.

Os resultados poderão ser utilizados na avaliação do programa de monitoramento da qualidade do ar existente, e poderá contribuir para a geração de novas estratégias e de novas políticas de controle da poluição na cidade.

## 6. Conclusão

Avaliada a ocorrência de imagens compatíveis com pseudocisto antral em radiografias panorâmicas pode-se concluir que:

- a. A incidência média encontrada na cidade de Volta Redonda está dentro dos índices relatados na literatura.
- b. Quando estudadas as condições geográficas do município, observa-se que a incidência nos bairros localizados na margem esquerda em relação ao Rio Paraíba do Sul esteve acima da média relatada na literatura.
- c. Comparando-se as condições geográficas e poluição do ar, observou-se alto índice de pacientes portadores da lesão nos bairros mais poluídos, indicando a participação da poluição do ar na gênese do pseudocisto antral.

## 7. Referências

1. ALLARD, R.H.; KWAST, W.A.; WAAL, I. Mucosal antral cysts. Review of the literature and report of a radiographic survey. **Oral Surg Oral Med Oral Pathol** v. 51, n. 1, p. 2-9, 1981.
2. BALLESTER, F.; TENIAS, F.; PEREZ-HOYOS, S. Air pollution and emergency hospital admissions for cardiovascular diseases in Valencia, Spain. **J Epidemiol Community Health** v. 55, n. 1, p. 57-65, 2001.
3. BOHAY, R.N.; GORDON, S.C. The maxillary mucous retention cyst: a common incidental panoramic finding. **Oral Health** v.87, n. 7, p. 7-10, 1997.
4. BULGARELLI, A.F.; SILVA, A.B.M.; PAULINO, S.M. et al. Cisto de retenção do seio maxilar - considerações para o clínico geral. **Rev APCD** v. 56, n. 3, p. 178-81, 2002.
5. CANÇADO, J.E.D.; BRAGA, A.; PEREIRA, L.A.A. et al. Repercussões clínicas da exposição à poluição Atmosférica. **J Bras Pneumol** v. 32(supl 1), p. s5-s11, 2006.
6. COLEMAN, G.C.; NELSON, J.F. **Princípios de diagnóstico bucal**. Rio de Janeiro: Guanabara Koogan; 1993.
7. COSTA, C.M.A.C.; MADEIRO, A.T.; BANDEIRA, F.G. et al. Diagnóstico das alterações nos seios maxilares através da imagem digitalizada. **Salusvita** v. 26, n. 1, p. 11-21, 2007.
8. CROCE, M.; VASCONCELOS, D.M.; MANSO, E.R.C. et al. Poluição ambiental e alergia respiratória. **Rev Fac Med Ribeirão Preto** v. 31, p. 144-53, 1998.
9. DIAS, J.E.; GOMES, O.V.O.; REZENDE, A.S. et al. Áreas críticas de erosão do solo no município de Volta Redonda – RJ. **Caminhos de Geografia** v. 21, n. 16, p. 235-41, 2005.
10. DOOD, G.D.; JING, B.S. **Radiology of the nose, paranasal sinuses and nasopharynx**. Nex York: Waverly Press; 1978.
11. DUCHIADE, M.P. Poluição do ar e doenças respiratórias: uma revisão. **Cadernos de Saúde Pública** n. 8, p. 311-30, 1992.
12. EPD - Empresa de Processamento De Dados (Prefeitura Municipal de Volta Redonda). **Características do Município – 2008**. [texto na Internet] Disponível em: <http://www.voltaredonga.rj.gov.br/cidade/caracteristicas.php>. Acesso em: 10/11/2009.
13. FIGÚN, M.E.; GARRINO, R.R. **Anatomia odontológica funcional y aplicada**. Buenos Aires: Libreria El Ateneo; 1986.
14. FREITAS, C.M.; PORTO, M.F.S.; MOREIRA, J.C. et al. Segurança química, saúde e ambiente – perspectivas para a governança no contexto brasileiro. **Cadernos de Saúde Pública**. 2002; 18(1):249-256.
15. FREITAS L. **Radiologia bucal técnicas e interpretação**. São Paulo: Pancast, 1992.
16. GIODA, A.; SALESC, J.A.; CAVALCANTI, P.M.S. et al. Evaluation of Air Quality in Volta Redonda, the Main Metallurgical Industrial City in Brazil. **J Braz Chem Soc** v. 15, n. 6, p. 856-64, 2004.
17. GONÇALVES, F.L.T.; CARVALHO, L.M.V.; CONDE, F.C. et al. The effects of air pollution and meteorological parameters on respiratory morbidity during the summer in São Paulo City. **Environment International** v. 31, p. 343-9, 2005.
18. GONÇALVES, R.C.C.; SILVEIRA, M.M.F. Cisto mucoso do seio maxilar: prevalência em radiografias panorâmicas. **ROBRAC** v. 3, n. 8, p. 19-22, 1993.

19. HOFMEISTER, V.A. **Efeitos da Poluição do Ar sobre a Função Pulmonar: Um Estudo de Coorte em Crianças de Cubatão**. Tese de Doutorado, 123p. São Paulo: Faculdade de Saúde Pública, Universidade de São Paulo, 1991.
20. HOFMEISTER, V.A.; FISCHER, F.M.; NOGUEIRA, D.P. et al. **Case-study: effects of air pollution on the health of children living in the city of Cubatão, Brazil**. In: WHO-Commission of Health and Environment. Report of the panel on industry, Geneva: World Health Organization; 1992.
21. IPPU - Instituto de Pesquisa e Planejamento Urbano. **Prefeitura Municipal de Volta Redonda**. [texto na Internet] Disponível em: <http://www.voltaredonda.re.gov.br/cidade>. Acesso em: 10/11/2009.
22. JENDRITZKY, G.; DEDEAR, R. Adaptação e Meio Ambiente térmico. **Cadernos de Saúde Pública** v. 1, p. 9-32, 2008.
23. LANGLAIS, R.P.; LANGLAND, O.E.; CHRISTOFFEL-NOTRTJÉ, J. **Diagnostic imaging of the jaws**. Baltimore: Williams & Wilkins; 1995.
24. MADEIRA, M.C. **Anatomia da face. Bases anátomo-funcionais para a prática odontológica**. São Paulo: Sarvier; 2003.
25. MANHÃES JR, L.R.C.; BISSOLI, C.F.; MORAES, M.E.L. et al. Cisto mucoso do seio maxilar: importância no diagnóstico radiográfico. **UNISA** v. 9, n. ½, p. 52-6, 2004.
26. MARQUES, T.M.; SALZEDAS, L.M.P.; COCLETE, G.A. et al. Aspectos radiográficos do cisto mucoso de retenção do seio maxilar. *Revista Odontológica de Araçatuba*. 2006; 27(Suplemento - 5º Encontro de Estomatologia):1.
27. MELO, G.C.B.; MITKIEWICZ, G.S.M. **Dispersão atmosférica de poluentes em um complexo industrial siderúrgico**. XXVIII Congresso Interamericano de Engenharia Sanitária e Ambiental, Cidade do México, México, 2002.
28. MILES, D.A.; KAUGARS, G.E.; DIS, M.V. et al. **Oral & maxillofacial radiology – radiologic/pathologic correlations**. W.B. Saunders Company, 1991.
29. NEVILLE, B.W.; DAMM, D.D.; ALLEN, C.M.; BOUQUOT, J.E. **Patologia Oral & Maxilofacial**. 3ed. Rio de Janeiro: Elsevier, 2009.
30. OHBA, T.; CORDERO JR, F.; PREECE, J.W. et al. The posterior wall of the maxillary sinus as seen in panoramic radiography. **Oral Surg Oral Med Oral Pathol** v. 72, n. 3, p. 375-8, 1991.
31. OHBA, T.; KATAYAMA, H. Panoramic roentgen anatomy of the maxillary sinus. **Oral Surg Oral Med Oral Pathol** v. 39, n. 4, p. 658-64, 1975.
32. PEITER, P.; TOBAR, C. Poluição do ar e condições de vida: uma análise geográfica de riscos à saúde em Volta Redonda, Rio de Janeiro, Brasil. **Cad. Saúde Pública** v. 14, n. 3, p. 473-85, 1998.
33. PEREIRA, F.A.C.; ASSUNÇÃO, J.V.; SALDIVA, P.H.N. Influence of air pollution on the incidence of respiratory tract neoplasm. **J Air Waste Manag Assoc** v. 55, n. 1, p. 83-7, 2005.
34. PONTES, M.A.A. **Pseudocisto antral - Estudo das radiografias panorâmicas realizadas no serviço de radiologia da 1ª Odontoclínica Militar do Quartel do Comando Geral** [monografia]. Rio de Janeiro: Escola Superior de Comando de Bombeiro Militar; 2006.
35. POYTON, H.G.; PHAROAH, M.J. **Radiologia bucal**. Cidade do México: Interamericana; 1992.
36. RAMESH, A.; PABLA, T. Mucous retention cyst of maxillary sinuses. **J Mass Dent Soc** v.57, n. 2, p. 14-5, 2008.
37. RODRIGUES, C.; FREIRE, G.; SILVA, L. et al. Prevalence and risk factors of mucous retention cysts in a Brazilian population. **Dentomaxillofac Radiol** v. 38, n. 7, p. 480-3, 2009.

38. RUPRECHT, A.; BATNIJI, S.; EL-NEWEIHI, E. Mucous retention cyst of the maxillary sinus. **Oral Surg Oral Med Oral Pathol** v. 62, n. 6, p. 728-31, 1986.
39. SICHER, H.; DU BRULL, E.I. **Anatomia Bucal**. 6ª Ed. Rio de Janeiro: Guanabara Koogan, 1977.
40. TIEPO, L.R.; TAVANO, O.; FRISCHKNECHT, I. et al. Cisto dentígero bilateral: importância da radiografia panorâmica no diagnóstico e preservação. **Rev da ABRO** v. 3, n. 2, p. 47-52, 2002.
41. VAN DIS, M.L.; MILLES, D.A. Disorder of the maxillary sinus. **Dent Clin North Am** v. 38, n. 1, p. 155-66, 1994.
42. VIGIAR - Programa Nacional de Vigilância em Saúde Ambiental relacionada à Qualidade do Ar. [texto na Internet] Disponível em: [http://portal.saude.gov.br/portal/saude/Gestor/area.cfm?id\\_area=1303](http://portal.saude.gov.br/portal/saude/Gestor/area.cfm?id_area=1303). Acesso em: 10/11/2009.
43. YARA, T.; CÁSSIA, U.; ADMILSON, F. **Análise estatística do impacto da poluição atmosférica na saúde populacional**. Rio Oil & Gas Expo and Conference, Instituto Brasileiro de Petróleo e Gás – IBP. 2006.
44. WHAITES, E. **Princípios de radiologia odontológica**. São Paulo: Artmed; 2003.
45. WHITE, S.C.; PHAROAH, M.J. **Oral radiology: principles and interpretation**. 4 ed. St Louis: Mosby; 2000.
46. WIKIPÉDIA (enciclopédia livre) – 2009. [texto na Internet] Disponível em: [http://pt.wikipedia.org/wiki/Companhia\\_Sider%C3%B3gica\\_Nacional](http://pt.wikipedia.org/wiki/Companhia_Sider%C3%B3gica_Nacional). Acesso em: 10/11/2009.
47. WOOD, N.K.; GOAZ, P.W. **Diagnóstico diferencial das lesões bucais**. Rio de Janeiro: Guanabara Koogan; 1983.

---

**Endereço para Correspondência:**

Sérgio Elias Vieira Cury

*sergio.cury@foa.org.br*

Curso de Odontologia

Centro Universitário de Volta Redonda - UniFOA

Av. Paulo Erley Abrantes, 1325

Três Poços - Volta Redonda/RJ

CEP: 27240-560