

Hemangioma em bolsa escrotal

Scrotal bag hemangioma

Amanda Maria Marinho Proviatti Cury

Centro Universitário de Volta Redonda - UniFOA
amandampcury@gmail.com

Laila Macedo Lopes

Centro Universitário de Volta Redonda - UniFOA
lailamacedo95@gmail.com

Maria Cecília Cecília Torres Oliveira

Centro Universitário de Volta Redonda - UniFOA
torresmariacecilia98@gmail.com

Luciano Rodrigues Costa

Centro Universitário de Volta Redonda - UniFOA
lukamedcosta@gmail.com

Nathália Chinellato de Lima Oliveira

Centro Universitário de Volta Redonda - UniFOA
lailamacedo95@gmail.com

RESUMO

O hemangioma infantil é um tumor benigno vascular prevalente na população pediátrica. Embora a maior parte dos casos seja apenas um achado clínico, sem demais alterações, uma parcela de lesões, dependendo da localização, profundidade e tamanho podem resultar em complicações como desfiguração, infecção secundária e ulceração, causando prejuízos para o indivíduo. Desta forma, é de suma importância a avaliação do risco da lesão de cada paciente, a fim de evitar desfechos desfavoráveis. Já está consolidado na literatura a utilização de beta-bloqueadores com o intuito de involução e diminuição das lesões. Neste relato de caso, abordaremos um paciente lactente com diagnóstico de hemangioma infantil em bolsa escrotal e sua consequente intervenção, em uso de propranolol. Este trabalho está sob o escopo do "Projeto de Educação no Trabalho para a Saúde do Centro Universitário de Volta Redonda - PET-UniFOA", registrado no CAAE sob o número 30457714.1.0000.5237.

Palavras-chave: Hemangioma infantil. Bolsa escrotal. Propranolol.

ABSTRACT

Infantile hemangioma is a benign vascular tumor prevalent in the pediatric population. Though most cases are just a clinical finding, without other complications, some kind of lesions depending on the location, depth and size, can result in disfigurement, secondary infection and ulceration, causing damage to the individual. Thus, it is extremely important to assess the risk of injury for each patient, in order to avoid unfavorable outcomes. The use of beta-blockers with the aim of involution and reduction of lesions is already consolidated in the literature. In this case report, we will approach a child diagnosed with infantile hemangioma in the scrotum and its consequent intervention, using propranolol. This work is under the scope of the "Project of Education at Work for Health at the University Center of Volta Redonda - PET-UniFOA", registered with CAAE under number 30457714.1.0000.5237.

Keywords: Infantile hemangioma. Scrotum. Propranolol.

1 CONTEXTO

O hemangioma infantil é o tumor de partes moles mais frequente na criança, com sua prevalência entre 4-5%, principalmente na etnia branca, nos recém-nascidos de baixo peso (< 1.500 g), nas gestações múltiplas ou nas que houve realização de punção de líquido amniótico. Em uma parcela considerável, 10-25%, podem ocorrer complicações como ulceração, infecção e desfiguração, segundo Samorano; Rotter; Abagge; André; Silva, (2022). Desta forma, é necessário que o pediatra geral saiba diagnosticar e identificar os casos que merecem avaliação criteriosa.

2 APRESENTAÇÃO DO CASO

Lactente, 5 meses de idade, masculino, residente e natural de Volta Redonda - RJ, vem à consulta de puericultura acompanhado pela mãe, não apresentando queixas no momento.

Ao exame físico, apresenta-se em bom estado geral, anictérico, acianótico, normocorado, hidratado, afebril, eupneico em ar ambiente. Peso 7.825 kg, comprimento 65 cm, índice de massa corpórea 18.5 kg/m², perímetro cefálico 43 cm, perímetro torácico 44 cm e perímetro abdominal 44 cm. Fontanela anterior medindo 2 cm e fontanela posterior fechada. Otoscopia, rinoscopia e oroscopia sem alterações, sem linfonodomegalias, pulsos braquiais e femorais palpáveis e simétricos. Aparelho cardiovascular, respiratório e abdome sem alterações. Genitália externa masculina, apresentando fimose grau 1, testículos tópicos, presença de lesão plana compatível com hemangioma, com cerca de 1 cm em bolsa escrotal à esquerda em face anterior.

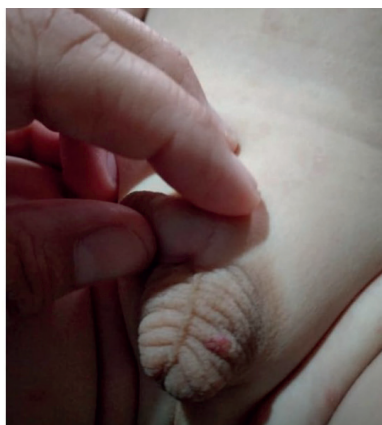
A mãe relatou, durante o exame físico, que notou o crescimento da lesão na bolsa escrotal. Foi abordada a possibilidade de tratamento do hemangioma com propranolol para evitar sua progressão com possível rompimento do vaso sanguíneo como complicação do quadro. Solicitado, então, eletrocardiograma (ECG) com laudo para posteriormente iniciar tratamento discutido.

Paciente retorna com ECG laudado sem alterações. Iniciado tratamento com propranolol para o hemangioma e retorno em 30 dias para reavaliação e nova solicitação de eletrocardiograma para acompanhamento.

3 DADOS COMPLEMENTARES

Na imagem abaixo, hemangioma plano, com cerca de 1 cm em bolsa escrotal esquerda.

Figura 1 - Hemangioma em bolsa escrotal à esquerda.



Fonte: do autor, 2022.

4 DIAGNÓSTICO DIFERENCIAL

Dentre os diagnósticos diferenciais, deve-se pensar nas malformações vasculares (MV), que estão presentes ao nascimento, não apresentam crescimento rápido e nem tendência à regressão espontânea. Devem ser consideradas também as hipóteses de fibrossarcoma congênito, miofibroma infantil e leucemia cútis. (SBP, 2018).

5 TRATAMENTO

No caso relatado, foi proposta a terapêutica com propranolol 1 mg diluído em 5 ml de água, administrado uma vez ao dia.

6 RESULTADO E ACOMPANHAMENTO

O tratamento com propranolol foi iniciado no paciente do presente estudo, com boa adesão por parte do responsável, sendo possível observar em duas consultas posteriores a diminuição do tamanho da lesão e a mudança de coloração, tornando-se mais clara. Foi realizado novo ECG de acompanhamento durante uso da medicação que permaneceu sem alterações. A medicação é recomendada na fase proliferativa, porém notou-se que mesmo quando utilizado fora dessa fase, como o caso do paciente, a medicação também induz a regressão mais rápida da lesão.

7 DISCUSSÃO

Foram buscados dados na literatura no período de 2017 a 2022 sobre hemangioma em bolsa escrotal. A pesquisa ocorreu em uma seleção de banco de dados (SciELO e PubMed), aplicando-se o descritor “hemangioma em bolsa escrotal”. Os critérios utilizados para inclusão de artigos foram estudos que abordaram pacientes portadores de hemangioma em região da genitália. Foram excluídos artigos que abordavam tratamento cirúrgico e aqueles em que o hemangioma tinha localização anatômica diversa do proposto na pesquisa.

O Hemangioma da Infância (HI) é um tumor vascular, no qual ocorre proliferação do endotélio vascular (ABAGGE; ANDRÉ; SILVA, 2022). Sua incidência no primeiro ano de vida varia entre 3 a 10% (MOVASSAGHI et al., 2021). Surge nas primeiras semanas de vida, apresentando rápido crescimento nos primeiros 3 meses e tendo evolução mais lenta até os 8 a 10 meses de vida até seguir com involução espontânea e completa até os 9 anos de idade (ABAGGE; ANDRÉ; SILVA, 2022).

É o tumor vascular benigno mais comum da infância, segundo lafrate et al. (2020). Em até 40% dos casos, há, ao nascimento, uma lesão precursora que se caracteriza por área pálida de vasoconstrição, pápula eritematosa ou presença de telangiectasias, cursando posteriormente com a fase proliferativa do hemangioma propriamente dito, em muitos casos, a lesão está também associada a dor local e sangramentos dependendo de sua localização anatômica (ABAGGE; ANDRÉ; SILVA, 2022). Os hemangiomas são mais comuns em cabeça, pescoço, tronco e extremidades. Os de localização em bolsa escrotal são considerados de rara ocorrência (MOVASSAGHI et al., 2021).

A patogênese do hemangioma da infância não é totalmente esclarecida. Atualmente, consideram-se alguns conceitos, tais como as alterações intrínsecas das células do endotélio, a mutação somática de alguns precursores endoteliais, a colonização descontrolada da derme por angioblastos, o processo de

embolização de células endoteliais placentárias na derme, ou ainda a teoria da hipóxia antenatal na formação desses hemangiomas (SAMORANO; ROTTER, 2022). A hipóxia é considerada um sinalizador para iniciar a expressão aumentada de fatores angiogênicos como o VEGF (fator de crescimento do endotélio vascular). O VEGF induz células tronco presentes no feto a se diferenciarem em células endoteliais imaturas (CD31) (ABAGGE; ANDRÉ; SILVA, 2022).

Segundo Furtado (2017), Abagge; André; Silva (2022), o diagnóstico do quadro é clínico e alguns escores podem ser utilizados para avaliar a gravidade do acometimento. Na maioria dos casos, a conduta pode ser expectante, haja vista a tendência de uma evolução autolimitada. Em alguns pacientes, onde o risco de complicações é considerável, o tratamento sistêmico com propranolol está indicado. O propranolol é um beta-bloqueador não seletivo, que além do efeito vasoconstrictor, reduz a expressão de VEGF e de crescimento fibroblástico, induzindo assim a apoptose de células endoteliais. Ele foi aprovado em março de 2014 pelo FDA (Food and Drug Administration) como tratamento de primeira linha nesta patologia.

O timolol foi considerado uma opção terapêutica tópica após introdução do uso de propranolol no tratamento de hemangiomas. Alguns trabalhos, relatam eficácia no uso da droga, porém, mais estudos tornam-se necessários para que sua segurança seja confirmada, uma vez que foram relatados em algumas publicações a absorção sistêmica do fármaco. O uso de clobetasol tópico também foi avaliado para clareamento e diminuição das lesões, mas sua aplicação foi associada a atrofia e surgimento de telangiectasias (ABAGGE; ANDRÉ; SILVA, 2022).

A excisão cirúrgica de hemangiomas localizados em região genital não está recomendada pelo risco de sangramento, devido à alta vascularização local, e de cicatrizes (MOVASSAGHI et al., 2021).

No caso clínico descrito anteriormente, optou-se pelo uso do propranolol por ter se mostrado a melhor opção terapêutica tanto em resultados quanto em relação ao seu perfil de segurança.

8 EXERCÍCIOS DE APRENDIZADO

1. O hemangioma é um tumor benigno que se origina de componente vascular da derme, de rápido diagnóstico clínico em virtude de sua forma, consistência e coloração típicas. A respeito dos hemangiomas está incorreto o que se afirma em:

- a) Em sua maioria, os hemangiomas são superficiais com predileção pela cabeça e pescoço.
- b) O hemangioma venoso (malformação venosa) consiste em massa compressível, mole e não pulsátil, que geralmente determina uma coloração azulada quando envolve a pele e o tecido cutâneo.
- c) O hemangioma capilar acomete a pele, tecidos subcutâneos e membranas mucosas da cavidade oral e labial. Histologicamente, é composto por capilares de paredes finas e estroma escasso.
- d) Os hemangiomas cavernosos são compostos por grandes canais vasculares dilatados, são os menos infiltrativos e regridem espontaneamente.
- e) Os granulomas piogênicos são hemangiomas capilares que caracterizam-se por um nódulo pedunculado com crescimento rápido na pele ou na mucosa de gengiva ou oral.

2. As anomalias vasculares, neoplásicas ou não, recentemente, tiveram um grande progresso na sua classificação e entendimento. Assim, em relação às lesões de origem vascular, assinale a alternativa correta.

- a) Os hemangiomas são considerados lesões benignas que apresentam crescimento lento, com proliferação de células endoteliais, e persistem ao longo da vida.

b) A malformação vascular é uma alteração estrutural do vaso sanguíneo, que apresenta taxa de renovação endotelial duplicada e anomalias estruturais e morfológicas devido a erros na embriogênese, no entanto, após o nascimento, sofre involução gradual.

c) Os hemangiomas são os tumores da infância mais comuns, geralmente aparecem nas primeiras semanas de vida, crescem rapidamente no primeiro ano de vida, devido à proliferação de células endoteliais, e depois involuem lentamente.

d) As malformações vasculares estão presentes ao nascimento e podem ser categorizadas de acordo com o tipo de vaso envolvido (capilares, linfática, venosa, arteriovenosa) e de acordo com as características hemodinâmicas (fluxo baixo, fluxo regular ou fluxo alto).

3. Qual é o fármaco de 1ª escolha para o tratamento do hemangioma infantil e os seus principais efeitos adversos?

Gabarito

1. D

2. C

3. Propranolol. Os efeitos adversos mais frequentes da terapêutica com propranolol são a sensação de desconforto gastrointestinal e alterações do sono (pesadelos, sono não reparador). Potenciais raros efeitos adversos da terapêutica (geralmente ligeiros e transitórios) são hipotensão, bradicardia, broncoespasmo, hipoglicemia, pieira e alterações eletrolíticas (FURTADO, 2017).

REFERÊNCIAS

AZULAY, Rubem D. **Dermatologia, 7ª edição**. [Digite o Local da Editora]: Grupo GEN, 2017. 9788527732475. Disponível em: <https://integrada.minhabiblioteca.com.br/#/books/9788527732475/>. Acesso em: 21 mai. 2022.

FURTADO, David Morais. **HEMANGIOMAS INFANTIS**. 2017. Tese de Doutorado. Universidade de Coimbra.

IAFRATE, Massimo et al. Surgical treatment of large hemangioma of the scrotum in a young adult male. **Archivio Italiano di Urologia e Andrologia**, v. 92, n. 1, p. 53-54, 2020.

MOVASSAGHI, Miyad; WU, JuneK; CARPENTER, Christina P. Pediatric Penile Non-Involuting Congenital Hemangioma With an Associated Pyogenic Granuloma: Surgical Management of a Rare Vascular Anomaly. **Urology**, v. 158, p. 197-199, 2021.

RIVITTI-MACHADO, Maria Cecilia da M. **Dermatologia pediátrica. (Coleção Pediatria do Instituto da Criança do Hospital das Clínicas da Faculdade de Medicina da Universidade de São Paulo)**. Barueri [SP]: Editora Manole, 2022. 9786555764963. Disponível em: <https://integrada.minhabiblioteca.com.br/#/books/9786555764963/>. Acesso em: 21 mai. 2022.

Tratado de Pediatria: Sociedade Brasileira de Pediatria, 5ª edição, Santana de Parnaíba, SP: Manole, 2022.

Novo documento científico do Departamento de Dermatologia aborda os hemangiomas, SBP, disponível em: <<https://www.sbp.com.br/imprensa/detalhe/nid/novo-documento-cientifico-do-departamento-de-dermatologia-aborda-os-hemangiomas/>>. acesso em: 31 maio 2022.