

# Hematoma retroperitoneal como consequência de acidente automobilístico

Retroperitoneal hematoma as a consequence of a car accident

Natália Graciano Assis de Oliveira Andrade  
Centro Universitário de Volta Redonda - UniFOA  
nataliagracianoaoa@hotmail.com

Celso José Cobianchi Filho  
Centro Universitário de Volta Redonda - UniFOA  
celso\_cobianchi@hotmail.com

## RESUMO

Homem de 38 anos, foi resgatado pelo corpo de bombeiros e levado ao Hospital São João Batista (Volta Redonda) devido a acidente automobilístico. Ao exame, constatou-se membro inferior direito em rotação externa, hematomas em dorso e membros, escoriações difusas e ausculta pulmonar e cardíaca sem alterações relevantes. Sem relato de trauma cranioencefálico. Foi realizado Tomografia Computadorizada abdome e pelve e repetido em 24 horas, que evidenciou hematoma retroperitoneal em regressão, sem sangramentos ou compressões de órgãos associados. 44% dos pacientes com trauma abdominal fechado apresentam hematoma ou sangramento no espaço retroperitoneal. Os hematomas retroperitoneais apresentam uma taxa de mortalidade entre 18 e 33%. A orientação para abordagem cirúrgica ao diagnosticar um hematoma retroperitoneal se restringe a casos em que o paciente apresenta choque, irritação peritoneal ou resultados positivos para infecção em uma lavagem peritoneal. A equipe de cirurgia geral optou pela conduta expectante. O paciente seguiu aos cuidados da ortopedia.

**Palavras-chave:** Acidentes de Trânsito; Traumatismo Múltiplo; Atendimento ao Trauma de Trânsito

## ABSTRACT

A 38-year-old man was rescued by the fire department and taken to São João Batista Hospital (Volta Redonda) due to an automobile accident. The right lower limb is auscultated on external examination and the limbs have pulmonary and cardiac slugs without alterations. No report of traumatic brain injury. Computed Tomography scan of the abdomen and pelvis was performed and repeated within 24 hours, which showed retroperitoneal hematoma in regression, without bleeding or associated organ compressions. 44% of patients with blunt abdominal trauma have hematoma or bleeding in the retroperitoneal space. Retroperitoneal hematomas have a mortality rate between 18 and 33%. Guidance for a surgical approach when diagnosing a retroperitoneal hematoma is restricted to cases where the patient is in shock, peritoneal irritation or positive results for infection in a peritoneal lavage. The surgery team opted for expectant management. The patient treated in orthopedic care.

**Keywords:** Accidents, Traffic; Multiple Trauma; Traffic Trauma Care

## 1 CONTEXTO

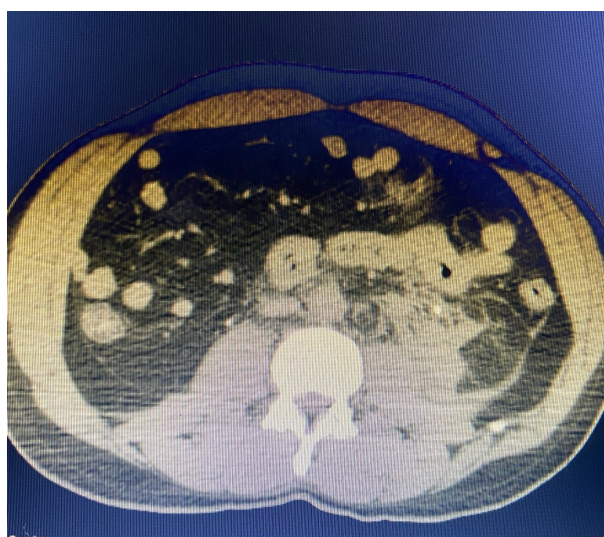
Os acidentes automobilísticos são uma das principais causas em serviços médicos de emergência de cirurgia geral. O perfil epidemiológico predominante nesses tipos de atendimentos é homem adulto. No Brasil, os acidentes de trânsito são a terceira causa de morte, sendo ultrapassada apenas pelos homicídios e cardiopatias. Por conseguinte, conhecer a demanda para assistência médica adequada é vital para diminuir a morbimortalidade, além de otimizar os gastos com internação, assistência em unidade de terapia intensiva e a alta taxa de permanência hospitalar deste perfil de pacientes, tornando-se uma questão de saúde pública (ASCARI, 2013; SANTOS, 2013).

Este trabalho está sob o escopo do “Projeto de Educação no Trabalho para a Saúde do Centro Universitário de Volta Redonda – PET – UniFOA”, registrado no CAAE sob o número 30457714.1.0000.5237.

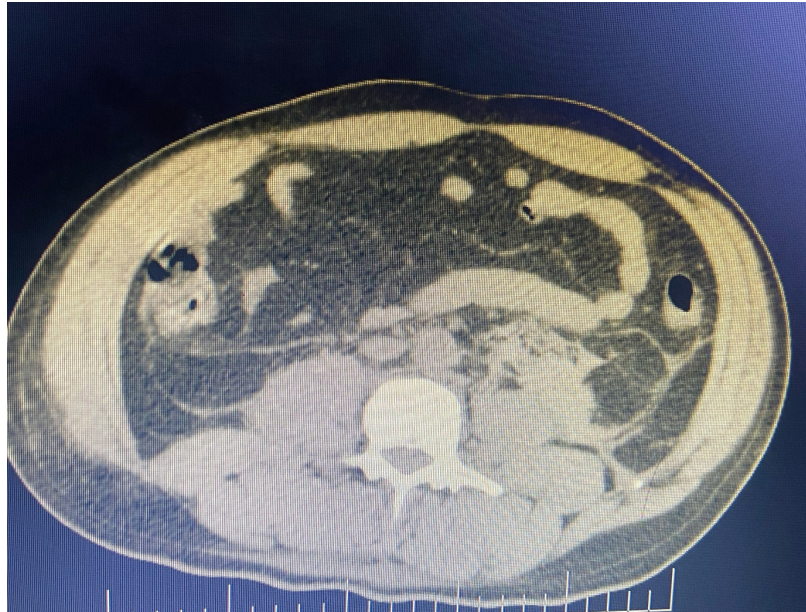
## 2 APRESENTAÇÃO DO CASO

Homem de 38 anos, residente de Volta Redonda – Rio de Janeiro, sofreu um acidente de carro em abril de 2022 na cidade de domicílio. Foi resgatado pelo corpo de bombeiros e levado ao hospital de referência da cidade (Hospital São João Batista – HSJB). O paciente não era o condutor do veículo, estava acordado e afirmou uso de cinto de segurança e ingestão de bebida alcoólica. Negou comorbidades e história de internação ou cirurgia prévias. Relatava queixas algícas intensas em tronco e membros inferiores. Ao exame, constatou-se membro inferior direito em rotação externa, hematomas em dorso e membros, escoriações difusas em tronco e membros e ausculta pulmonar e cardíaca sem alterações relevantes. Sem relato de trauma cranioencefálico. Foi realizado Tomografia Computadorizada (TC) de tórax, abdome e pelve que evidenciou hematoma retroperitoneal, fratura de arco costal a direita e fratura de bacia. Foi solicitado o parecer da equipe de cirurgia geral devido ao hematoma retroperitoneal. A equipe de cirurgia geral avaliou o achado junto a radiologia e solicitou nova TC em 24 horas para acompanhamento da evolução do hematoma. Após as novas imagens, não houve indicação de sangramentos ou compressões de órgãos subjacentes associados e foi decidido pelo tratamento conservador, não sendo necessária abordagem cirúrgica para resolução do quadro em questão. Paciente seguiu aos cuidados da Ortopedia.

## 3 DADOS COMPLEMENTARES



Recorte da 1ª TC de Abdome evidenciando o Hematoma Retroperitoneal



Recorte da 2ª TC de Abdome evidenciando o Hematoma Retroperitoneal em regressão, sem sangramentos ou compressões associados

#### 4 RESULTADO E ACOMPANHAMENTO

A equipe de cirurgia geral optou pela conduta expectante, orientando e ressaltando o cuidado clínico relacionado a estabilidade hemodinâmica e ao controle da dor. Não houve repercussões relacionadas ao hematoma retroperitoneal. O paciente seguiu aos cuidados da ortopedia para o tratamento das fraturas. Durante o período de internação de 32 dias, foi realizada duas cirurgias ortopédicas para correção das fraturas em pelve e uma lavagem na topografia cirúrgica associada à antibioticoterapia de amplo espectro devido à infecção adquirida na ferida operatória durante a permanência hospitalar. Após esses eventos, o paciente teve alta para domicílio e segue acompanhado por um serviço de *home care*.

#### 5 DISCUSSÃO

Pacientes vítimas de politrauma por consequência de acidente automobilístico possuem lesões consideradas próprias e exclusivas, visto que, as circunstâncias de cada trauma oscilam conforme as forças envolvidas. É considerado como trauma toda lesão provocada subitamente por um agente físico, podendo acometer qualquer parte do corpo e causar alterações fisiológicas e/ou estruturais (HORTA, 2017).

A biomecânica do trauma possui três tempos: a pré-colisão (que envolve os fatores que influenciam no acidente, como por exemplo, a ingestão de bebida alcoólica), a colisão (perpasso energético do choque externo e interno) e a pós-colisão. A pós-colisão é o desfecho do trauma, é o momento em que os profissionais de saúde atuam fazendo a avaliação e os tratamentos iniciais. O trauma contuso, como o do caso descrito, pode apresentar cisalhamento (separação estrutural do todo ou parte de um órgão) e/ou compressão (condensação de um órgão em uma região inflexível e resistente) (MONTEIRO, 2014).

Segundo Muftuoglu et al., 44% dos pacientes com trauma abdominal fechado apresentam hematoma ou sangramento no espaço retroperitoneal. Os hematomas retroperitoneais podem levar a lesões em

outros órgãos e possuem dificuldade na abordagem, tais consequências levam a uma taxa de mortalidade dos hematomas entre 18 e 33% (MUFTUOGLU, 2004).

Conforme elucidado por Feliciano, o manejo e seguimento dos hematomas retroperitoneais dependem das etiologias envolvidas. Um trauma que se apresenta apenas como contuso apresenta repercussões diferentes dos que envolvem etiologias penetrantes, por exemplo. Assim, as lesões subjacentes e o estado hemodinâmico do paciente são de fundamental importância para a definição da conduta. No geral, se não há sangramento ou compressão de órgãos, não é recomendada a abordagem cirúrgica (FELICIANO 1990; BAYLIS, 1962).

Henao & Aldrete ressaltam que o tratamento dos hematomas retroperitoneais contidos e não expansivos deve ser conservador, ou seja, não devem ser abertos. A orientação para abordagem cirúrgica ao diagnosticar um hematoma retroperitoneal se restringe a casos em que o paciente apresenta choque, irritação peritoneal ou resultados positivos para infecção em uma lavagem peritoneal. No caso em discussão, não houve sinais ou sintomas que resguardassem uma conduta invasiva, sendo assim, a equipe de cirurgia optou pela observação (FELICIANO, 1990; HENAO, 1985).

## 6 EXERCÍCIOS DE APRENDIZADO

QUESTÃO 1 – Ante um caso de trauma abdominal, este pode ser considerado contuso, penetrante, ou até mesmo uma associação entre eles. Em qual situação uma abordagem cirúrgica invasiva deve ser considerada?

a) Hematoma retroperitoneal evidenciada em tomografia computadorizada sem repercussões hemodinâmicas associadas

b) Hematoma retroperitoneal evidenciada em tomografia computadorizada associada a pressão arterial sistólica máxima de 135 mmHg e frequência cardíaca de 105 bpm

c) *Hematoma retroperitoneal evidenciada em tomografia computadorizada associada a defesa à palpação abdominal e ventre em tábua ao exame físico*

d) Hematoma retroperitoneal evidenciada em tomografia computadorizada sem sangramento ativo

QUESTÃO 2 – A biomecânica do trauma possui três tempos: pré-colisão, colisão e pós-colisão. No contexto da saúde pública, quando e como o profissional da saúde atua?

a) Pré-colisão, sendo necessário uma preparação para apresentação de palestras acerca do perigo da ingestão de bebida alcoólica

b) *Pós-colisão, sendo recomendado o curso de Suporte de Vida Avançado no Trauma*

c) Pós-colisão, sendo obrigatório o curso de resgate ministrado pelo Corpo de Bombeiros da região

d) Colisão, sendo necessário ter participado do curso de direção defensiva ministrado durante a licença para dirigir

QUESTÃO 3 – No trauma contuso, uma das possíveis consequências é o hematoma retroperitoneal, cujo tratamento preconizado é expectante. Cite exemplos de alterações na dinâmica orgânica em que o tratamento cirúrgico deve ser considerado.

*Exemplo de resposta: A orientação para abordagem cirúrgica ao diagnosticar um hematoma retroperitoneal se restringe a casos em que o paciente apresenta choque, irritação peritoneal ou resultados positivos para infecção em uma lavagem peritoneal.*

## REFERÊNCIAS

ASCARI, R. A.; CHAPIESKI, C. M.; SILVA, O. M. da; FRIGO, J. Perfil epidemiológico de vítimas de acidente de trânsito. Revista de Enfermagem da UFSM, [S. l.], v. 3, n. 1, p. 112-121, 2013. DOI: 10.5902/217976927711. Disponível em: <https://periodicos.ufsm.br/reufsm/article/view/7711>. Acesso em: 01 jun. 2022.

BAYLIS, S. M.; LANSING, E. H.; GLAS, W. W. Traumatic retroperitoneal hematoma. The American Journal Of Surgery, [S.L.], v. 103, n. 4, p. 477-480, abr. 1962. Elsevier BV. [http://dx.doi.org/10.1016/0002-9610\(62\)90156-3](http://dx.doi.org/10.1016/0002-9610(62)90156-3).

FELICIANO, David V. et al. Management of Traumatic Retroperitoneal Hematoma. Annals Of Surgery, [S.L.], v. 211, n. 2, p. 109-123, fev. 1990. Ovid Technologies (Wolters Kluwer Health). <http://dx.doi.org/10.1097/00000658-199002000-00001>.

HENAO, F., ALDRETE J. S. Retroperitoneal Hematomas of Traumatic Origin. Surgery, Gynecology & Obstetrics, v. 161, n. 2, p. 106-16, agosto de 1985.

HORTA, H.; ANDRADE, L.; BAZALHA, T. Índice de óbitos em jovens causado por trauma de tórax devido acidente automobilístico. Movimenta (ISSN 1984-4298), v. 7, n. 1, p. 690-669, 30 maio 2017.

MONTEIRO, Kelly Sousa. Perfil do Paciente Traumatizado: caracterização das variáveis pré e intra-hospitalar. 2014. Monografia (Bacharel em Enfermagem) – UnB, Universidade de Brasília, Distrito Federal, 2014.

MUFTUOGLU, M. A. T. et al. The management of retroperitoneal hematomas. Scand J Trauma Resusc Emerg Med, Turkey, v. 12, p. 152-156, 2004.

SANTOS, F. B. O.; CARVALHO, L. W. de. Análise da morbimortalidade de vítimas de acidentes de trânsito: uma revisão. Revista de Enfermagem da UFSM, [S. l.], v. 3, n. 1, p. 53-59, 2013. DOI: 10.5902/217976926206. Disponível em: <https://periodicos.ufsm.br/reufsm/article/view/6206>. Acesso em: 01 jun. 2022.