

# Ave Isquêmico no Mesencéfalo

*Ischemic stroke in the midbrain*

**Jackeline Machado Saade**

Centro Universitário de Volta Redonda - UniFOA

[Jackeline\\_smachado@hotmail.com](mailto:Jackeline_smachado@hotmail.com)

**Bruna dos Santos Marques**

Centro Universitário de Volta Redonda - UniFOA

[brunamarques689@outlook.com](mailto:brunamarques689@outlook.com)

**Deane Araújo de Almeida Cavalcheiro**

Centro Universitário de Volta Redonda - UniFOA

[deanemed91@gmail.com](mailto:deanemed91@gmail.com)

**Huyla Pereira de Almeida Lima**

Centro Universitário de Volta Redonda - UniFOA

[huyla.med@gmail.com](mailto:huyla.med@gmail.com)

## RESUMO

O Acidente Vascular Encefálico (AVE) é caracterizado por uma alteração do fluxo sanguíneo ao cérebro, de origem multifatorial. Considerado como a principal causa de morte e internações no mundo, o AVE isquêmico é o mais prevalente, correspondendo a 65% dos casos, resultante da obstrução dos vasos sanguíneos. O tratamento imediato é essencial devido à progressão grave em alguns casos. Este estudo visa relatar um caso de Acidente Vascular Encefálico com acometimento do mesencéfalo, cujo principal sintoma foi diplopia.

**Palavras-chave:** Acidente Vascular Encefálico, Mesencéfalo, Diplopia

## ABSTRACT

Cerebrovascular Accident (CVA) is characterized by an alteration in blood flow to the brain, with a multifactorial origin. Considered the leading cause of death and hospitalizations worldwide, ischemic stroke is the most prevalent, accounting for 65% of cases, resulting from the obstruction of blood vessels. Immediate treatment is essential due to the severe progression in some cases. This study aims to report a case of cerebrovascular accident affecting the midbrain, with double vision as the primary symptom.

**Keywords:** Cerebrovascular Accident, Mesencephalon, Diplopia

## 1 CONTEXTO

O Acidente Vascular Encefálico (AVE) é uma das principais causas de morbimortalidade em todo o mundo, com risco de 25% ao longo da vida. Trata-se de uma condição neurológica aguda caracterizada por uma interrupção súbita do fluxo sanguíneo para uma região do cérebro, levando a alterações neurológicas imediatas e, em muitos casos, permanentes. Pode ser classificado em isquêmico ou hemorrágico, sendo o isquêmico responsável por 65% dos casos, com origem multifatorial, incluindo fatores vasculares, ambientais e genéticos (Brasil, 2024; Caplan, 2024b).

O AVE isquêmico ocorre devido à interrupção do fluxo sanguíneo para uma região do cérebro, resultante de uma obstrução arterial, seja por trombo, êmbolo ou hipoperfusão sistêmica. Essa interrupção provoca uma série de processos bioquímicos que levam ao dano neuronal e à perda de função na área afetada (Caplan, 2024b). Existem diversos fatores de risco para o seu desenvolvimento, como hipertensão arterial, doenças cardíacas, diabetes mellitus, tabagismo, idade, sexo e histórico familiar (Rost; Simpkins, 2023). Cerca de 20% dos eventos isquêmicos podem ocorrer na circulação posterior. As características mais comuns são alterações de alerta, comportamento e memória, perda visual, anomalias oculares e pupilares, fraqueza bulbar, perda sensorial, tontura, vertigem e ataxia (Caplan, 2024a).

Este projeto está sob escopo do “Projeto de Educação para Saúde do Centro Universitário de Volta Redonda – PET – UniFOA”, registrado no CAEE sob o número 30457714.1.0000.5237.

## 2 APRESENTAÇÃO DO CASO

A.R.R., sexo masculino, 58 anos, técnico de mecânica, divorciado e residente de Volta Redonda – RJ. Paciente admitido no Hospital São João Batista (HSJB) em 11 de Setembro de 2024 com queixa de “visão dupla”. Relata início dos sintomas há 9 dias, tendo alívio temporário ao lavar os olhos com soro fisiológico e ocluir-los. Menciona também cefaleia frontal de caráter pulsátil de intensidade moderada, sem irradiação. Na ausência de melhora do quadro, procurou ajuda médica.

O paciente tem histórico de hipertensão arterial sistêmica, em tratamento com olmesartana 40 mg, uma vez ao dia. É tabagista e faz consumo moderado de álcool, de forma social. Pratica atividade física através de caminhadas diárias. Em sua história familiar, a mãe faleceu em decorrência de infarto agudo do miocárdio e o pai, de cirrose hepática.

À avaliação clínica, paciente se encontrava lúcido, orientado, colaborativo, corado, hidratado, eupneico em ar ambiente, afebril, anictérico e acianótico. A pele apresentava-se intacta, sem lesões ou ulcerações e membros inferiores sem deformidades ou edemas. Ao exame neurológico, pupilas isocóricas e fotorreagentes, sem desvio de comissura labial ou déficit motor focal. Evidenciou-se ptose palpebral à esquerda, realizando teste de mobilidade ocular, “teste do H”, que não apresentou anormalidades. O exame físico dos aparelhos cardiovascular, pulmonar e abdominal mostraram-se sem alterações pertinentes ao caso.

## 3 DADOS COMPLEMENTARES

O paciente realizou exames laboratoriais que não apresentaram alterações.

Foi solicitado tomografia computadorizada (TC) de crânio. O resultado evidenciou leve hipoatenuação de substância branca periventricular cerebral e dos centros semiovais, de aspecto inespecífico, podendo estar relacionado a microangiopatia/gliose. Alterações encefálicas involutivas.

#### 4 DIAGNÓSTICO DIFERENCIAL

A miastenia gravis (MG) é uma doença autoimune que causa fraqueza e fadiga muscular, afetando frequentemente os músculos extraoculares, com sintomas como ptose e diplopia em cerca de 40% dos casos. Aproximadamente 15% dos pacientes apresentam apenas a forma ocular (MGO). No caso apresentado, o paciente apresentou sinais que indicavam a necessidade de investigar a MG. A ressonância magnética (RM) deve ser realizada inicialmente para descartar outros diagnósticos como lesões estruturais. Para diagnóstico de MG, recomenda-se a eletromiografia (EMG), com estimulação nervosa repetitiva ou EMG de fibra única. A piridostigmina é o principal tratamento sintomático para diplopia (Pelak; Quan, 2024).

#### 5 RESULTADO E ACOMPANHAMENTO

O paciente foi submetido a prova terapêutica com piridostigmina, administrada na dose de 60 mg a cada 4 horas durante 1 dia. Além da implementação de medidas de suporte para garantir seu bem-estar durante o tratamento, enquanto a equipe médica aguardava o resultado da RM de crânio. O paciente apresentou melhora sensível após a prova terapêutica, sugerindo uma eficácia do medicamento.

O resultado da RM identificou injúria no Mesencéfalo (Figura 1), determinando o diagnóstico de AVE isquêmico de mesencéfalo.

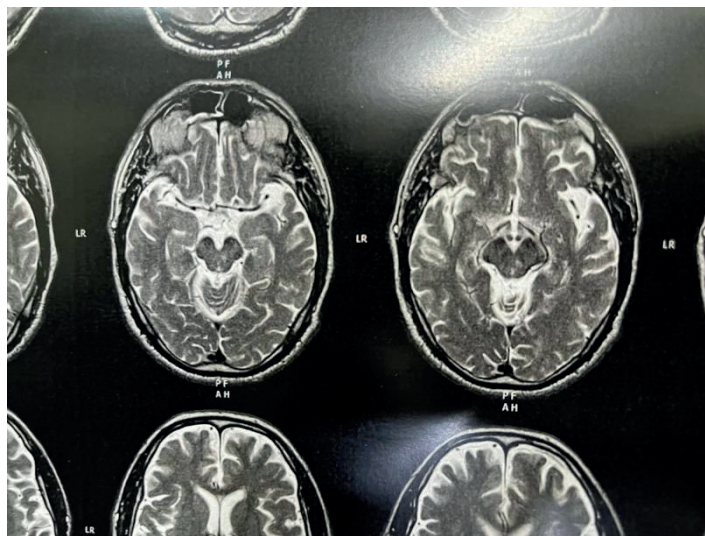


Figura 1: Ressonância magnética evidenciando injúria de mesencéfalo

#### 6 DISCUSSÃO

Sintomas neurológicos de início rápido ou súbito devem levantar suspeita de acidente vascular cerebral. A diplopia, especialmente quando acompanhada por ptose palpebral, sugere envolvimento na circulação posterior. Além da clínica, a neuroimagem é crucial para o diagnóstico (Caplan, 2024a). No caso descrito, embora a avaliação inicial sugerisse MG, a neuroimagem com RM revelou isquemia, alterando o diagnóstico e determinando AVEi mesencefálico.

Como o tempo decorrido até o diagnóstico ultrapassou a janela de tratamento, não foi realizada trombólise. O tratamento imediato do AVEi é crucial para reduzir os danos físicos e as possíveis sequelas

(Oliveira-Filho; Mullen, 2024b). Os antitrombóticos complementam o tratamento em pacientes inelegíveis para trombólise. Para AVEi menor, como no caso apresentado, a terapia antiplaquetária dupla (DAPT) com aspirina (50 a 325 mg/dia) e clopidogrel (75 mg/dia) pode ser iniciada e mantida por 21 dias, ou até que o risco de novos eventos isquêmicos seja reduzido (Manning; Singer; Lip, 2024; Oliveira-Filho; Mullen, 2024a).

Apesar da mudança no diagnóstico, o uso de piridostigmina aliviou parcialmente a diplopia, possivelmente devido ao seu efeito anticolinesterásico. Durante a internação, o paciente apresentou melhora significativa, embora a queixa tenha persistido. Para uma resolução definitiva, foi recomendado o uso de um oclusor ocular, como tapa-olho ou lente de contato opaca. Segundo estudos, essa intervenção alivia os efeitos da diplopia e proporciona maior conforto visual ao paciente (Pelak; Quan, 2024). Com a estabilização do quadro, a equipe médica optou pela alta e acompanhamento ambulatorial.

O prognóstico para pacientes com AVEi pode variar amplamente, dependendo da extensão da lesão, e tende a ser mais favorável quando a isquemia é identificada e tratada precocemente. A reabilitação precoce, com fisioterapia e terapia ocupacional, desempenha um papel crucial para a recuperação funcional. Além disso, mudanças no estilo de vida e controle dos fatores de risco, como hipertensão, diabetes e hipercolesterolemia, são medidas indispensáveis para prevenir novos AVCs (Oliveira-Filho; Mullen, 2024b).

O acompanhamento ambulatorial permitirá uma avaliação detalhada do progresso do paciente, possibilitando intervenções terapêuticas e monitoramento de outros sintomas neurológicos decorrentes do AVCi. É fundamental que a equipe multidisciplinar continue a trabalhar em conjunto para otimizar a reabilitação e garantir a melhor qualidade de vida possível para esse paciente. Em resumo, o relato apresentado destaca a importância de uma avaliação neurológica minuciosa e a investigação adequada de diagnósticos diferenciais.

## **7 EXERCÍCIOS DE APRENDIZADO**

**1. Qual das alternativas abaixo descreve corretamente um dos principais sintomas que podem indicar um AVE isquêmico na circulação posterior?**

- a) Cefaleia intensa, dor abdominal persistente e náusea
- b) Alterações súbitas na visão, como diplopia (visão dupla), ptose palpebral ou vertigem
- c) Sensação leve de tontura e melhora com repouso
- d) Fadiga moderada, confusão mental e cefaleia

**2. Como é feito o diagnóstico de AVE isquêmico no mesencéfalo?**

- a) Somente a ressonância magnética é importante, não sendo necessário dados clínicos
- b) Realizado apenas por anamnese e exame físico
- c) Ao comparar os achados clínicos com exames complementares mais sensíveis como ressonância magnética do crânio
- d) Utilização da tomografia computadorizada, não sendo necessário outros métodos de imagem

**3. Explique de que forma o tratamento e a reabilitação precoce podem contribuir para a recuperação de um paciente após um acidente vascular encefálico (AVE).**

**GABARITO:**

1) LETRA B. Os pacientes com lesão no sistema posterior apresentam sinais e sintomas como estado de coma, tetraparesia, alterações de nervos cranianos, diplopia, vertigem ou ataxia (Caplan, 2024a).

2) LETRA C. A ressonância magnética é o exame de imagem mais sensível e específico para localizar a lesão vascular e o aparecimento de déficits neurológicos é de acordo com a área acometida (Caplan, 2024a).

3) São essenciais para melhorar a recuperação funcional do paciente após um AVC. A reabilitação inclui medidas como fisioterapia e terapia ocupacional, que auxiliam na recuperação do controle motor, no fortalecimento do equilíbrio e na restauração de outras funções comprometidas. Além disso, o tratamento visa reduzir os fatores de risco, como o controle rigoroso da pressão arterial, diabetes e colesterol, além de incentivar a cessação do tabagismo, o que ajuda a prevenir novos episódios de AVC (Oliveira-Filho; Mullen, 2024b).

**REFERÊNCIAS**

BRASIL. Ministério da Saúde. AVC. Portal da Saúde, Brasília, 2024. Disponível em: <https://www.gov.br/saude/pt-br/assuntos/saude-de-a-a-z/a/avc>. Acesso em: 28 out. 2024.

CAPLAN, L.R. Posterior circulation cerebrovascular syndromes. UpToDate, out. 2024a. Disponível em: [https://www.uptodate.com/contents/posterior-circulation-cerebrovascular-syndromes?search=ACIDENTE%20VASCULAR%20DE%20TRONCO%20ENCEF%C3%81LICO&topicRef=5168&source=see\\_link#H414287484](https://www.uptodate.com/contents/posterior-circulation-cerebrovascular-syndromes?search=ACIDENTE%20VASCULAR%20DE%20TRONCO%20ENCEF%C3%81LICO&topicRef=5168&source=see_link#H414287484). Acesso em: 31 out. 2024.

CAPLAN, L.R. Stroke: Etiology, classification, and epidemiology. UpToDate, out. 2024b. Disponível em: [https://www.uptodate.com/contents/posterior-circulation-cerebrovascular-syndromes?search=ACIDENTE%20VASCULAR%20DE%20TRONCO%20ENCEF%C3%81LICO&topicRef=5168&source=see\\_link#H414287484](https://www.uptodate.com/contents/posterior-circulation-cerebrovascular-syndromes?search=ACIDENTE%20VASCULAR%20DE%20TRONCO%20ENCEF%C3%81LICO&topicRef=5168&source=see_link#H414287484). Acesso em: 31 out. 2024.

MANNING; W. J.; SINGER, D. E.; LIP, G. Y. H. Atrial fibrillation in adults: Use of oral anticoagulants. UpToDate, set. 2024. Disponível em: [https://www.uptodate.com/contents/atrial-fibrillation-in-adults-use-of-oral-anticoagulants?search=ischemic%20stroke%20treatment&topicRef=1082&source=see\\_link#H434020150](https://www.uptodate.com/contents/atrial-fibrillation-in-adults-use-of-oral-anticoagulants?search=ischemic%20stroke%20treatment&topicRef=1082&source=see_link#H434020150). Acesso em: 26 out 2024.

OLIVEIRA-FILHO, J.; MULLEN, M. T. Early antithrombotic treatment of acute ischemic stroke and transient ischemic attack. UpToDate, jan. 2024a. Disponível em: [https://www.uptodate.com/contents/early-antithrombotic-treatment-of-acute-ischemic-stroke-and-transient-ischemic-attack?search=ischemic%20stroke%20treatment&topicRef=1126&source=see\\_link#H346089098](https://www.uptodate.com/contents/early-antithrombotic-treatment-of-acute-ischemic-stroke-and-transient-ischemic-attack?search=ischemic%20stroke%20treatment&topicRef=1126&source=see_link#H346089098). Acesso em: 26 out 2024.

OLIVEIRA-FILHO, J.; MULLEN, M. T. Initial assessment and management of acute stroke. UpToDate, out. 2024b. Disponível em: [https://www.uptodate.com/contents/initial--assessment-and-management-of-acute-stroke?search=ischemic%20stroke%20treatment&source=search\\_result&selectedTitle=2%7E150&usage\\_type=default&display\\_rank=2#H23](https://www.uptodate.com/contents/initial--assessment-and-management-of-acute-stroke?search=ischemic%20stroke%20treatment&source=search_result&selectedTitle=2%7E150&usage_type=default&display_rank=2#H23). Acesso em: 26 out 2024.

PELAK, V. S.; QUAN, D. Ocular myasthenia gravis. UpToDate, mar. 2024. Disponível em: [https://www.uptodate.com/contents/ocular-myasthenia-gravis?source=history\\_widget#H13](https://www.uptodate.com/contents/ocular-myasthenia-gravis?source=history_widget#H13). Acesso em: 02 nov. 2024.

ROST, N. S.; SIMPKINS, A. N. Overview of secondary prevention of ischemic stroke. UpToDate, jan. 2023. Disponível em: [https://www.uptodate.com/contents/overview-of-secondary-prevention-of-ischemic-stroke?search=avc%20isquemico%20fatores%20de%20risco&source=search\\_result&selectedTitle=1%7E150&usage\\_type=default&display\\_rank=1](https://www.uptodate.com/contents/overview-of-secondary-prevention-of-ischemic-stroke?search=avc%20isquemico%20fatores%20de%20risco&source=search_result&selectedTitle=1%7E150&usage_type=default&display_rank=1). Acesso em: 02 nov. 2024.